

용혈위기를 동반한 윌슨병에서 교환 수혈로 회복된 소아 1예

경북대학교 의과대학 소아과학교실

최 희 정 · 임 해 리 · 최 병 호

Hemolytic Crisis Recovered by Exchange Transfusion in a Child with Fulminant Wilson's Disease

Hee-Joung Choi, M.D., Hae-Ri Lim, M.D. and Byung-Ho Choe, M.D.

Department of Pediatrics, Kyungpook National University School of Medicine, Daegu, Korea

In case of Wilson's disease complicated with hemolytic anemia and fulminant hepatic failure; plasma exchange or liver transplantation should be considered. We report an 11 year-old male with fulminant Wilson's disease who developed hemolytic crisis. He was recovered by exchange transfusion after 6 times of plasma exchange. (*Korean J Pediatr Gastroenterol Nutr* 2006; 9: 108~113)

Key Words: Wilson's disease, Hemolytic crisis, Fulminant hepatic failure, Plasma exchange, Exchange transfusion

서 론

윌슨병은 상염색체 열성 양식으로 유전되는 구리 대사 장애로 구리가 간, 신경, 신장, 각막, 적혈구 등 여러 조직에 축적되어 증상을 나타낸다. 윌슨병의 주된 치료방법은 구리 함량이 많은 식이를 피하는 식이조절과 구리흡착제 등을 포함한 약물치료가 대표적이거나, 용혈성 빈혈과 전격성 간부전, 신부전이 동반된 환자에서는 혈장교환술을 시도할 수 있으며

효과가 없을 때에는 간이식이 필수적이다. 저자들은 급성 담즙정체성 간염으로 입원 후 윌슨병으로 진단받은 환자에서 용혈위기(hemolytic crisis)가 동반되어 혈장교환술을 계속하였으나 호전을 보이지 않았던 증례를 경험하였다. 이 환자는 교환수혈을 통해 용혈 위기가 극복되었기에 문헌고찰과 함께 보고하는 바이다.

증 례

환 아: 김○○, 남아, 11년 10개월

주 소: 3일간의 전신 황달

현병력: 평소 건강하던 환아로, 내원 2일 전부터 전신적 황달이 발생하였으며, 상복부 복통과 설사가 동반되어 개인병원에서 치료하였으나 증상이

접수 : 2006년 1월 31일, 승인 : 2006년 2월 22일
책임저자 : 최병호, 700-721, 대구광역시 중구 삼덕동 2가 50
경북대학교 의과대학 소아과학교실
Tel: 053-420-5704, Fax: 053-425-6683
E-mail: bhchoi@knu.ac.kr

지속되어 본원으로 전원되었다.

과거력 및 가족력: 3,000 gm으로 만삭의 정상 질식 분만되었으며 이전의 병력에 특이 소견은 없었고, 특이 질병의 가족력도 없었다. 1남 1녀 중 둘째로 건강한 누나가 있었다.

진찰 소견: 내원 당시 혈압 108/73 mmHg, 맥박 93회/분, 체온 37.0°C, 호흡수 24회/분이었다. 안면은 약간 창백하고 황달이 있었으며, 전신의 가려움증과 식욕부진, 구역, 복통을 호소하였다. 복부 팽만은 없었고, 간은 늑골하연에서 2 cm가량으로 크고 단단하게 촉지되었으며, 비장은 하단만 촉지되었다.

검사실 소견: 혈액검사에서 Hb 9.8 g/dL, Hct 31%, WBC 5,070/ μ L (중성구 60%, 림프구 27%), platelet 113,000/ μ L였으며, 간기능 검사는 AST/ALT 77/27 U/L, bilirubin (total/direct) 8.9/2.9 mg/dL였다. 소변 검사에서 protein (++) , urobilinogen (+++)이었으며, 혈액응고검사에서 PT/aPTT 47%/28.5 sec (INR 1.7)이었다.

방사선 소견: 단순 X-ray에 특이 소견이 보이지 않았고, 간초음파에서는 간경변 소견과 함께 12 cm 가량의 비종대 및 소량의 복수가 보였다.

병리 소견: 염증 Grade 3, 섬유화 Stage 3의 만성 간염의 소견을 보였고, 구리에 대한 Rhodanine 염색에서 양성반응을 보였다.

치료 및 경과: 윌슨병 진단을 위해 시행한 검사에서 혈청 ceruloplasmin 4 mg/dL 미만, 혈청 구리 185 μ g/dL, 24시간 요중 구리 양 2,716 μ g/day, penicillamine 1 g 복용 후 24시간 요중 구리 양 3,236 μ g/day, 간 조직 내 구리 함량 2,477 μ g/dry weight g이었으며, 안과 검사에서 Kayser-Fleischer ring이 확인되어 윌슨병으로 진단되었다.

간 생검 전부터 아연제제 복용을 시작하면서 확진을 위한 검사를 진행하던 중, 입원 5일째 갑자기 Hb 5.1 g/dL로 감소되고, 망상적혈구 수(reticulocyte count)가 21%로 증가되며, bilirubin (total/direct) 31.3/20.0 mg/dL로 빈혈 및 황달이 심해지는 용혈위기가 동반되었다. D-penicillamine 복용을 시작하였으나 병발된 신기능장애(BUN/Cr 43/1.7 mg/dL)가 심해져

서 3일 만에 중단하였다.

이후 입원 10일째까지 6차례의 연속된 혈장교환술을 시행하였으나 Hb 8.5 g/dL, 망상적혈구 수 9.3%, platelet 61,000/ μ L, bilirubin (total/direct) 75.1/31.2 mg/dL, BUN/Cr 87/2.3 mg/dL, PT/aPTT 54%/27.1 sec (INR 1.5)로 검사실 소견이 호전되지 않았다. 또한 환아가 자꾸 자려고 하는 의식의 변화가 나타나서 빌리루빈 뇌증이 오기 전에 간이식을 시행해야 할 것으로 판단되어 외부 이식병원 두 곳에 간이식에 관한 이차의견을 물어 간이식을 결정하였으며, 이식 외과와 상의하여 응급 생체 부분 간이식을 준비하였다. 그러나 보호자의 경제적 문제로 간이식이 보류되어 혈장교환 등의 치료를 계속하기로 결정하였다.

입원 11일째 아연 복용은 지속하면서 trientine (syprine[®]) 복용을 시작하였고, 이후 두 차례의 one volume 교환수혈을 시행하였다(Fig. 1). 이후 입원 15일째부터 망상적혈구 수 2% 이하(reticulocyte index 1% 이하)로 감소하였다. 용혈위기는 벗어난 것으로 보였으나 혈소판 감소증과 응고장애(platelet 65,000/ μ L, PT/aPTT 46%/32.3 sec, INR 1.7)는 지속되었다. 동반된 신기능 장애는 회복되었다. PT (INR)는 회복되기 전까지는 1.5~2.0 선에서 지속되었다.

입원 35일째 아연, trientine 및 담즙정체증에 대한 UDCA와 vitamin 복용을 지속하던 중 AST/ALT 41/81 U/L, bilirubin (total/direct) 8.7/4.2 mg/dL로 감소되고, PT/aPTT 89%/29.6 sec (INR 1.1)로 회복되어 퇴원하였다.

퇴원 4주 후 외래에서 시행한 검사에서 AST/ALT 34/58 U/L, bilirubin (total/direct) 3.0/1.4 mg/dL로 감소되었고, 혈소판 감소증과 응고장애도 호전되었다(platelet 95,000/ μ L, PT/aPTT 63%/29.1 sec). 퇴원 5주 후 심한 복통으로 응급실을 방문하게 되었는데 당시 시행한 복부 초음파검사서 담낭 내 담즙 찌꺼기가 보였다.

환아의 누나 검사 결과에서 AST/ALT 39/44 U/L, 혈청 ceruloplasmin 4mg/dL 미만, 혈청 구리 11.0 μ g/dL, 24시간 요중 구리 양 106.5 μ g/day, penicillamine

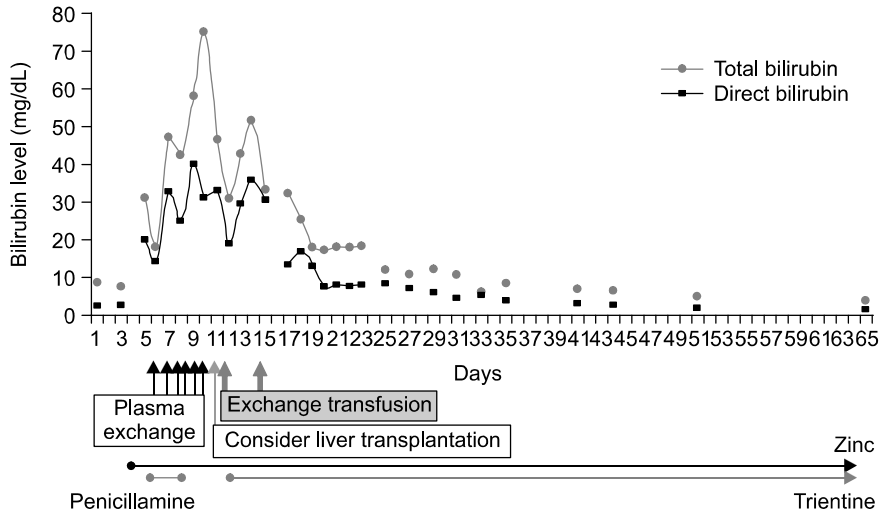


Fig. 1. Treatments for hemolytic crisis and changes of bilirubin level in the hospital days.

1 g 복용 후 24시간 요중 구리 양 1,521 μ g/day, 간 조직 내 구리 함량 601.54 μ g/dry weight g이었으며, 안과 검사에서 Kayser-Fleischer ring을 확인하였다. 환자의 누나도 윌슨병으로 진단되어 D-penicillamine 치료를 시작하였다.

고 찰

윌슨병은 혈장의 ceruloplasmin 감소, 소변의 구리 배설 증가, 간 조직의 구리 함량 증가로 진단할 수 있고, 간 경변 및 신경학적 손상이 악화되기 전에 치료한 경우에 예후가 좋으므로 조기에 발견 치료해야 한다¹⁾.

많은 경우 과거 병력 없이 건강한 소아에서 첫 증상으로 황달 및 급성 간부전을 보여 윌슨병으로 진단되며, 이런 경우에 치료에 어려움을 겪는 경우가 많다. 본 증례는 뇌증이 동반되지는 않았지만 기왕의 간질환이 없이 혈청 빌리루빈이 급격하게 상승하였고 응고장애가 동반되어 전격성 간부전의 초기에 해당할 수 있는 경우였다.

윌슨병에서 용혈성 빈혈이 나타나는 기전은 확실하지 않지만, 처음 구리가 간 내에 축적되고 독성 수준에 도달하면 간세포 괴사에 의해 구리가 혈류

로 방출되어 용혈이 시작된다. 구리가 적혈구와 결합되어 적혈구막과 혈색소에 산화 작용을 일으켜 손상을 일으키거나 혹은 산화작용을 매개로 하는 구리 자체의 독성 작용에 의해 적혈구의 파괴를 가져온다²⁾.

용혈성 빈혈을 동반한 윌슨병은 1963년에 처음으로 보고되었고, 국내에서는 1979년에 처음 보고되었다^{3,4)}. 이후 용혈성 빈혈과 더불어 전격성 간염 또는 간경변이 동반되면서 생사가 엇갈린 경우가 계속 보고되었다^{5~8)}. 용혈성 빈혈과 간비대, 비장비대, 복수 등 급성 간부전을 보인 3세 환아에서 윌슨병이 진단된 경우도 있었다⁹⁾. 그러므로 건강한 소아에서 용혈과 황달, 급성 간부전 소견을 보이는 경우 윌슨병을 반드시 고려해야 한다^{10,11)}.

윌슨병의 치료 원칙은 구리 함량이 많은 식이를 피하는 식이 조절과 D-penicillamine이나 trientine 등의 구리 흡착제를 포함한 약물치료가 일반적이다. D-penicillamine은 윌슨병 치료의 일차 선택 약제로서 흡착효과가 우수하나, 여러 가지 부작용을 가지고 있어 사용에 주의하여야 한다. 20년간의 한국 소아 윌슨병의 장기 추적 보고에 의하면 D-penicillamine에 의한 부작용은 28%에서 발생하였는데, 신경계 증상의 악화, 범혈수 감소증, 과민반응, 발열, 발

진, 탈모, 중증 근무력증, 전신성 홍반성 루푸스, 스티븐-존슨 증후군과 신증후군 등이었다. 이런 경우에는 D-penicillamine을 중단해야 하며 특히 신부전이 동반된 경우 사용에 주의하여야 한다. 대체약으로 trientine을 사용하거나 일부에서는 치료 초기에 D-penicillamine으로 구리를 제거한 후 유지 요법으로는 구리의 흡수를 막는 아연제제를 사용하기도 한다^{1,12)}.

국내에서는 용혈성 빈혈과 전격성 간염 소견을 보인 16세 여자에서 조직검사에 간경변 소견이 있었으나 D-penicillamine 치료로 생존한 경우가 보고되어있으며⁶⁾, 국외에서도 이전 건강하던 16세 환자에서 용혈성 빈혈을 동반한 황달을 첫 증상으로 내원하여 윌슨병으로 진단받고 trientine 복용으로 회복된 경우가 보고되어 있다¹¹⁾. 반면에 전신부종과 10일간의 황달로 입원한 17세 여자가 윌슨병으로 진단되어 bilirubin (total/direct)치가 9.4/5.0 mg/dL였으나 급성 간부전과 용혈성 빈혈로 입원 20일 만에 사망하였던 국내의 예도 보고되어있다⁷⁾.

즉 용혈성 빈혈과 더불어 전격성 간염, 신부전이 동반된 윌슨병의 경우에는 우선 즉각적인 D-penicillamine 복용을 시작하지만 대부분의 경우 D-penicillamine 단독 치료에는 반응하지 않으며 생존가능성이 희박하므로 간이식을 해야만 한다^{13,14)}. 간이식을 앞두고는 다른 전격성 간부전 환자의 치료에 준해서 혈액투석이나 혈장교환술 등을 포함한 집중 치료를 하여야 하는데, 간이식 전 혈장교환술로 회복된 경우가 많이 보고되고 있다.

Rodriguez 등은 급성 간부전, 용혈성 빈혈과 신부전을 동반한 19세 윌슨병 환자에서, D-penicillamine과 혈장교환술로 치료하였는데, 환자의 간 조직검사서 간 섬유화를 발견할 수 있었다¹⁵⁾. 그리고 Matsumura 등은 bilirubin (total/direct) 9.0/4.8 mg/dL로 용혈성 빈혈과 급성 간부전을 동반한 17세 환자에서 D-penicillamine 복용과 3일간의 연속된 혈장교환술을 통해 회복시킨 경우를 보고하면서 초기에 혈장교환술로 체내의 구리를 배출시키는데 성공한다면 간 이식의 필요성을 줄일 수 있다고도 하였다¹⁶⁾. 최근에는 신선동결혈장을 이용한 혈장교환술 외

알부민을 이용한 혈장교환술을 이용한 보고도 있다. Kreymann 등은 용혈성 빈혈과 간성혼수를 동반한 전격성 간부전(total bilirubin 105 mg/dL, AST/ALT 181/10 U/L, prothrombin time 35 sec), 신부전을 보인 18세 환자에서 41회의 연속된 알부민 혈장교환술을 시행하여 단백과 결합된 구리와 빌리루빈을 배출시켜 치료하였다¹⁷⁾.

그러나 전격성 간염과 용혈성 빈혈로 입원한 16세 된 여아가 D-penicillamine 투여와 함께 혈장교환술을 계속하였음에도 불구하고 간부전으로 4개월 후 사망한 경우가 있었는데 부검에서 대량의 간 괴사는 보였으나 간경변의 증거는 없었던 경우도 있었다¹⁸⁾. Dabrowska 등의 보고를 보면 첫 증상으로 급성 간부전과 용혈성 빈혈을 보인 윌슨병 5명(17~23세)에서, D-penicillamine과 혈장교환술을 시행하였으나 간이식을 받지 않은 3명의 환자는 모두 간성혼수로 사망하였으며, 간이식을 받은 2명의 환자는 생존하였다고 하여 간이식의 중요성을 강조하였는데, 사망한 3명의 환자 간 조직검사에서는 소결절성 간경변 소견을 보였다¹⁹⁾. 또 Tamura 등은 윌슨병 환자에서 말기 간부전을 보인 5예(소아 2예, 성인 3예)에서 간이식을 시행하여 1명은 초기 혈전 형성으로 사망하였지만 4명이 생존한 성적을 보고하였는데, 3명의 환자에서 간경변 소견을 보였다²⁰⁾.

간이식 전에 혈장교환술을 통해 그 예후를 더 좋게 한다는 보고도 많다. Nagata 등은 용혈성 빈혈과 함께 복수, 간성혼수를 동반한 급성 간부전을 보인 15세 환아에서 생체 부분 간이식을 시행하기 전에 D-penicillamine을 복용하면서 혈장교환술과 혈액투석을 3일간 시행하여 황달과 간성 혼수를 회복시켰으며, 이후 간이식의 예후도 향상시켰음을 발표하였다²¹⁾. 이상의 증례를 종합해보면 용혈성 빈혈이 동반된 윌슨병의 경우 예후는 치료뿐만 아니라 전격성 간염과 간부전의 정도에 따라 차이가 남을 알 수 있다.

본 증례의 경우 초기부터 응고장애를 동반한 급성 담즙정체성 간염으로 입원하였으며 용혈위기가 동반된 전격성 윌슨병 환자였다. 간 생검 시행 후 아연제제를 시작하였고 용혈 위기 발생 시 혈장교

환술을 하면서 D-penicillamine을 투여하였으나 신부전의 진행으로 사용을 중단하였다. 연속된 혈장교환술을 시행하였으나 빌리루빈 수치는 계속 상승하였으며, 신기능 장애 및 응고장애가 지속되었다. 비록 뇌증은 저명하지 않았지만 빌리루빈 뇌증으로 진행할 위험이 있는 전격성 간부전의 초기 단계로 간주할 수 있었으므로 간이식을 시행하려 하였으나, 여의치 않아 우선 교환수혈을 시행하게 되었다. 교환수혈과 함께 trientine을 사용하였으며 2차례의 교환수혈 종료 후 reticulocyte index의 감소와 함께 빌리루빈의 감소를 보이는 등 용혈이 호전되면서 신 장애도 극복되었다. 이는 trientine의 효과라고 하기에는 그 복용 기간이 짧았으며, 교환수혈 단독의 효과라기보다 이전의 6차례 혈장교환술과 아연제재 복용으로 인해 혈액 내 구리의 함량을 많이 감소시킨 상태에서 교환수혈을 시도했기 때문으로 생각한다. 즉 교환수혈을 통해 구리가 함유되지 않고 적혈구막이 비교적 온전한 신선한 적혈구를 공급할 수 있었기 때문에 구리에 의한 용혈이 더 이상 발생하지 않은 것으로 생각한다. 그리고 간 생검 결과 피사나 경변이 심하지 않았던 것도 회복의 한 요소가 된 것으로 보인다. 저자들은 약물치료 및 혈장교환술에 반응하지 않는 전격성 윌슨병의 경우 간이식을 고려하기에 앞서 교환수혈을 시도할 수 있을 것으로 생각한다.

요 약

윌슨병에서 용혈성 빈혈과 전격성 간부전이 동반되면 혈장교환술이나 간이식이 필수적이다. 저자들은 간염과 용혈위기가 동반된 전격성 윌슨병 환아에서 혈장교환술을 계속하였으나 호전을 보이지 않아 교환수혈을 시행한 결과 용혈위기를 극복하였다. 현재까지 약물치료와 혈장교환술에 뒤이은 간이식이 일차 치료로 되어 있지만, 전격성 간부전이 응급으로 간이식을 해야 할 만큼 심하지 않은 경우에는 혈장교환술 후 교환수혈을 시도할 수 있을 것으로 생각한다.

참 고 문 헌

- 1) 문진수, 고재성, 서정기. 소아 윌슨병의 장기 추적 관찰; 20년간의 경험. 소아과 2001;44:127-38.
- 2) 윤경철, 신용화, 안호식, 김성원. 용혈성 빈혈과 담석증을 동반한 윌슨병 1예. 소아과 1992;35:1573-7.
- 3) Turpin R, Caille B, Lafourcade J, Jerome H, Boutelier D, Defranoux A. Wilson's disease with preceding hepatic and hematological symptoms in a 10-year-old child. Arch Fr Pediatr 1963;20:213-4.
- 4) 전오배, 오준희, 김상우, 최진영, 심대섭. 용혈성 빈혈을 동반한 Wilson 병 1예. 한국의과학 1979;11:63-7.
- 5) 노영일, 박동호, 서우철, 문경래, 박상기, 박영봉 등. 남매에서 발생한 심한 용혈성 빈혈과 간경변증을 동반한 Wilson 병 2예. 조선대학교의대논문집 1995;20:76-82.
- 6) 김진영, 나경선, 김성훈, 김인순. 급성 용혈성 빈혈과 전격성 간염 양상으로 증상발현을 보인 Wilson씨 병 1예. 대한혈액학회지 2000;35:167-70.
- 7) 박진현, 권상옥, 장우익, 이광훈, 전근제, 최승욱 등. 급성 간부전과 용혈성 빈혈로 증상발현을 보인 Wilson씨 병 1예. 대한소화기학회지 1989;21:191-5.
- 8) Lee JJ, Kim HJ, Chung JJ, Kook H, Byun JR, Kwon SY, et al. Acute hemolytic crisis with fulminant hepatic failure as the first manifestation of Wilson's disease: a case report. J Korean Med Sci 1998;13:548-50.
- 9) Wilson DC, Phillips MJ, Cox DW, Roberts EA. Severe hepatic Wilson's disease in preschool-aged children. J Pediatr 2000;137:719-22.
- 10) Storck D, Bareiss P, Jesel B, Warter J. Severe hemolytic jaundice and Wilson's disease. Sem Hop 1976;52:2407-12.
- 11) Christl SU, Flieger D, Keller R, Stremmel W, Fischbach W. Acute liver failure and hemolysis in a 16-year-old woman. First manifestation of Wilson's disease. Med Klin (Munich) 2005;100:579-82.
- 12) 오기원, 김세영, 이환석, 최병호, 고철우, 구자훈. 윌슨병 환자에서 D-penicillamine 치료 중 발생한 미세변화형 신증후군 1예. 대한소아소화기영양학회지 2002;5:206-11.
- 13) Sternlieb I. Wilson's disease: indications for liver transplants. Hepatology 1984;4:15S-17S.
- 14) Sokol RJ, Francis PD, Gold SH, Ford DM, Lum GM,

- Ambruso DR. Orthotopic liver transplantation for acute fulminant Wilson disease. *J Pediatr* 1985;107:549-52.
- 15) Rodriguez Farina E, Tremosa Llubra G, Xiol Quingles X, Lores Obradors A, Castellote Alonso J, Gornals Soler JB, et al. D-penicillamine and plasmapheresis in acute liver failure secondary to Wilson's disease. *Rev Esp Enferm Dig* 2003;95:60-2, 63-5.
- 16) Matsumura A, Hiraishi H, Terano A. Plasma exchange for hemolytic crisis in Wilson disease. *Ann Intern Med* 1999;131:866.
- 17) Kreymann B, Seige M, Schweigart U, Kopp KF, Classen M. Albumin dialysis: effective removal of copper in a patient with fulminant Wilson disease and successful bridging to liver transplantation: a new possibility for the elimination of protein-bound toxins. *J Hepatol* 1999;31:1080-5.
- 18) Enomoto K, Ishibashi H, Irie K, Okumura Y, Nomura H, Fukushima M, et al. Fulminant hepatic failure without evidence of cirrhosis in a case of Wilson's disease. *Jpn J Med* 1989;28:80-4.
- 19) Dabrowska E, Jablonska-Kaszewska I, Ozieblowski A, Falkiewicz B. Acute haemolytic syndrome and liver failure as the first manifestations of Wilson's disease. *Med Sci Monit* 2001;7 Suppl 1:246-51.
- 20) Tamura S, Sugawara Y, Kishi Y, Akamatsu N, Kaneko J, Makuuchi M. Living-related liver transplantation for Wilson's disease. *Clin Transplant* 2005; 19:483-6.
- 21) Nagata Y, Uto H, Hasuike S, Ido A, Hayashi K, Eto T, et al. Bridging use of plasma exchange and continuous hemodiafiltration before living donor liver transplantation in fulminant Wilson's disease. *Intern Med* 2003;42:967-70.
-