

당뇨병성 신부전증 환자의 선단 궤양에 의한 하지절단(1예 보고)

조선대학교 의과대학 정형외과학교실

이준영 · 유재철

Lower Leg Amputation by Calciphylaxis in Diabetic Nephropathy Patient (A Case Report)

Jun-Young Lee, M.D., Jae-Cheol Yu, M.D.

Department of Orthopaedic Surgery, College of Medicine, Chosun University, Gwangju, Korea

=Abstract=

Calciphylaxis is a rare disease that appear in patients with secondary hyper-parathyroidism or chronic renal failure or that show defect in calcium phosphate metabolism which is characterized by fibrin deposit or calcification of medial wall of vessels causing gradual ischemic skin necrosis. Calciphylaxis is a disease with poor prognosis as skin necrosis can progress rapidly. If left untreated, calciphylaxis will progress to sepsis with high mortality. The treatment is controversial but kidney transplantation or parathyroidectomy is suggested to recover calcium-phosphate metabolism. The authors have experienced calciphylaxis in a patient with chronic renal failure caused by DM nephropathy with characteristic skin lesion and rapid skin necrosis. We describe this case with documentary reviews.

Key Words: Diabetes mellitus, Chronic renal failure, Lower leg amputation

선단 궤양(Calciphylaxis)은 혈액 투석이나 신장이식이 요구되는 만성 신부전 환자나 이차성 부갑상선항진증에서 임상적으로 드물게 발생하는 질환의 하나로 주로 사지의 말단 즉 손, 발가락, 하지에 발생하며 fibrin 침착으로 인한 혈관내경의 감소와 혈관에 칼슘이 침착되어 이차적으로 연부조직이 심하게 괴사되는 치명적인 질환이다³⁾. 피부 병변은 특징적으로 압통을 동반한 청피 반양(livedoid)변색을 보이다가 이어서 궤양성 변화가 뒤따르며 급속한 진행을 보인다. 병리 조직학적으로는 심부 진피와 피하지방층에 존재

하는 소 혈관과 중간 크기의 혈관에 칼슘이 침착되어 있으며 혈관 내피의 섬유화 등이 석회화와 동반되어 관찰될 수 있다. 선단 궤양은 드문 질환이며 혈관염이나 말초 동맥경화 증등과 혼동될 수 있으나 조기 진단이 실패할 때 치명적인 결과를 낳을 수 있어 조기 진단과 적절한 치료가 중요하다. 저자들은 외국 문헌에는 간혹 보고되나 국내 논문에서는 소개되지 않은 당뇨병성 신증으로 인한 만성 신부전 환자에서 발생한 하지의 선단궤양 1예를 경험하여 보고하는 바이다.

증례 보고

56세 남자 환자로 약 20년간의 당뇨 병력과 4년 전 뇌졸중으로 신경과 투약 후 현재는 중단한 상태이며 1년 전 만성 신부전 진단 후 하루 4차례 복막 투석을 시행 중인 자로 특별한 외상의 병력 없이 좌측 제2 족지에 건성 괴저 발생하여 상처의 치료 위해 입원하였다. 내원 당시 이학적 검사상

• Address for correspondence

Jun-Young Lee, M.D.

Department of Orthopaedic surgery, Chosun University Hospital,
588 Seosuk-dong, Dong-gu, Gwangju, 501-717, Korea

Tel: +82-62-220-3147 Fax: +82-62-226-3379

E-mail: leejy88@chosun.ac.kr

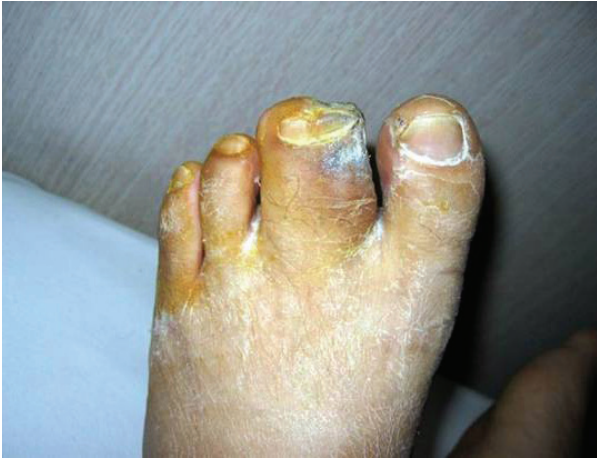

Figure 1. Gross appearance of gangrenous area of 2nd toe of Lt. foot (syndactyly on 2nd and 3rd toe).

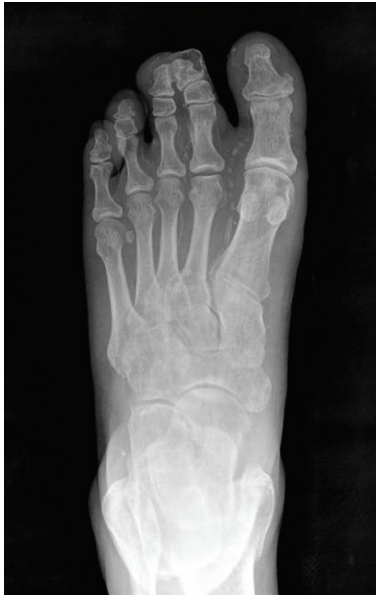

Figure 2. Diffuse soft tissue and vascular calcification of small and medium sized arteries of foot (pipe like calcium deposit) with ischemia secondary to fibrous obliteration of lumen of vessels.

좌측 제2 족지와 제3 족지는 합지증을 보였고 제2 족지의 내측에 부분적 괴사를 동반한 건성 괴저 소견 관찰되었다 (Fig. 1). 좌측 족관절 발목 상완 지수(ABI)는 0.65였으며 족배 동맥은 촉지할 수 없었다. 단순 방사선 소견상 족부내 혈관 및 연부조직의 석회화 침착 소견 관찰되었으며(Fig. 2) 혈중 검사 소견은 혈청 칼슘 9.65 mg/dL, 인 4.5 mg/dL, 혈중 요 질소 44.7 mg/dL, 크레아티닌 7.38 mg/dL이었으며 부갑상선호르몬(PTH)이 13 pg/mL로 증가된 소견을 보였다. 혈관 조영술상 제2 족지로 가는 혈류가 관찰되지 않았으며 조직검사상 동맥 내 혈관의 석회화 침착과 함께 염증

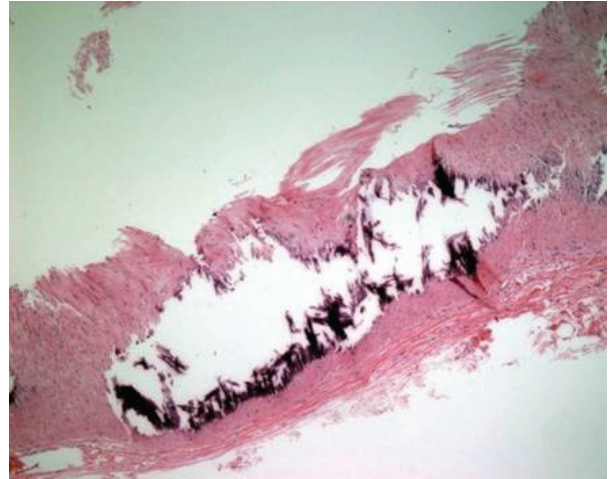


Figure 3. Biopsy specimen of a blood vessel shows a fibrin deposit & vessel medial wall calcification.

의 소견을 보여 선단 궤양으로 진단되었다(Fig. 3). 대퇴부 및 상지에서도 단순 방사선 사진상 혈관의 석회화 침착이 관찰되어 전신성 선단 궤양으로 생각되었다. 입원 기간 중 혈중 검사 소견은 큰 변화 보이지 않았고 환자 전신적 상태도 비교적 양호하였다. 제2 족지 내측 일부분만 존재하던 건성 괴저가 집중적인 치료에도 불구하고 제2 족지 전체로 퍼지는 양상 관찰되었다. 이후 입원 14일째 제2 족지의 괴사 경계가 분명해져 일차적으로 단단 성형술을 시행하였으나 이 치료로 상처가 치유되지 않았고 수일 내에 심한 악취를 동반한 습성 괴사가 족관절까지 진행하여 이에 슬관절 하부 절단술을 시행하고 현재 재발 없는 경과를 보이고 있다.

고 찰

선단 궤양은 1962년 Selye¹⁰⁾에 의해 처음 명명된 질환으로 아직까지도 그 병인이 확실히 밝혀져 있지 않다. Selye¹⁰⁾은 선단 궤양이 일종의 전신적인 과민반응으로 특정한 감작요인(sensitizing agents)과 유발 요인(challenging agents)이 있을 때 이에 대한 반응으로 칼슘이 침착되게 된다고 말하였다. 그는 동물실험에서 쥐를 dehydrotachysterol, ergocalciferol, cholecalciferol, 부갑상선호르몬으로 감작시킨 후 약 24시간 경과하여 철분염, 달걀 알부민, 부신피질 호르몬 등의 물질을 주입한 결과 전신에 심한 석회 침착이 일어남을 증명하였다. 임상적으로 선단 궤양은 주로 만성 신부전 환자에서 일어나는 만성 신부전과 이차성 부갑상선 항진증이 있는 상태에서는 상승된 혈중 부갑상선 호르몬이 감작 물질로 작용하고 상승된 혈중 칼슘과 인 성분이 유발물질의 역할을 하여 선단 궤양이 발생한다고 추정되고 있다¹⁾.

임상적인 특징으로는 갑자기 발생하는 심한 동통을 동반하는 청피반양의 피부 변색으로 시작하여 빠르게 조직괴사로 진행하여 결국 절단술을 시행하게 되고 동반된 패혈증으로 60~80%의 사망률을 보이는 것으로 되어 있다. 이러한 선단 궤양의 병태생리는 아직까지 정확히 정립되지 않았으나 조직 검사를 시행해보면 심부 진피와 피하지방층에 존재하는 소혈관 및 중간 크기의 혈관 내에 칼슘의 침착과 주위 표피의 괴사성 염증반응을 보인다. 전형적인 선단 궤양의 위험 인자로는 비만, 여자, 장기간 투석중인 만성 신부전 환자, 이차성 부갑상선 항진증, 당뇨, 고인산혈증 환자에서 주로 발생하며 유발인자로는 국소적 외상, 근육내 주사, 수혈, 스테로이드제제 등이 유발인자로 보고되고 있다.

정상적으로는 신장에서 25-hydroxycholecalciferol이 생리적으로 활성화된 1,25-dihydroxycholecalciferol로 대사되나 만성 신부전 환자에서는 이러한 대사과정의 부재로 칼슘의 장 흡수가 감소되며 보상적으로 부갑상선 호르몬이 증가하게 되어 이차성 부갑상선 항진증이 나타나게 된다. 그 결과 칼슘과 인산칼슘을 증가시키게 되고 또한 이는 혈관 내에 칼슘을 침착시킬 수 있는 유발 인자로 작용하게 된다.

이러한 선단 궤양에 대한 진단은 조기에 발견했을 경우 사망률을 낮출 수 있기 때문에 매우 중요하다. 하지만 아직 정확한 기준이 없으며 방사선학적 검사상 혈관내 석회화가 관찰되나 이는 혈액 투석을 시행한 만성 신부전 환자의 20% 정도에서 나타나고 이차성 부갑상선 항진증 환자의 60%, 삼차성 부갑상선 환자의 75%에서 관찰될 정도로 비특이적이다²⁾. 그러나 이러한 환자들은 석회화 침착에 따른 피부병변이나 통증을 잘 나타나지 않으므로 만성 신부전 환자에서 잘 아물지 않는 동통성 피부궤양을 가지고 있으며 말초성 신경병증이 없는 경우 쉽게 진단되어질 수 있다⁹⁾. 이에 감별한 질환으로는 피부 경피증, 민감성 혈관염, 죽상 경화증, 루푸스, Protein C & S 결핍증, 말초 혈관 질환 등이 있다.

선단 궤양에 대한 치료는 매우 제한적이다. 우선 의심되거나 확진된 유발 인자를 제거하고 대증적으로 만성 신부전에 의한 고칼슘, 고인산혈증이 있는 경우 이것을 교정해 준다. 피부병변은 감염이나 패혈증을 방지하기 위해 세균 배양을 통한 적절한 항생제가 사용되어야 하고 피부병변은 감염을 예방하고 청결한 상태를 유지해야 하며 감염이나 병변의 급속한 진행시 절단술이 요구되기도 한다^{4,7)}. 이외 인산 흡착인자나 저인산식, 부갑상선 절제술을 통한 대사 이상의 교정을 시도하고 있으나 아직 정설로 받아들여지는 것은 없다. 특히 부갑상선 절제술은 선단 궤양 환자에서 고칼슘혈증과 고인산혈증을 일으켜서 선단 궤양의 유발인자로

알려진 부갑상선 호르몬을 낮춤으로써 진행을 완화시킬 수 있다는 사실이 Kane 등⁶⁾, Hafner 등⁵⁾에 의해 보고되었다. 또한 이는 최근에 신장 이식을 시행 후 발생한 삼차성 부갑상선 항진증 환자에서 선단 궤양이 발병하였을 경우의 가장 효과적인 치료로 보고되고 있다⁸⁾.

본원에서 경험한 환자도 여러 가지 검사상 이차성 부갑상선 항진증을 동반한 만성 신부전증 환자로 생각되어 궤양 부위의 감염을 막는 항생제 치료와 더불어 건성 괴사된 제 2족지에 대한 절단술을 시행했으나 족관절까지 감염이 급속히 진행되어 수술 14일 후 슬관절 이하 절단술을 시행하였다. 일반적으로 선단 궤양은 예후적인 면에서 좋지 못한 질환으로 되어 있지만 하지의 말단 괴사의 치료를 고려할 때 단순 촬영시 나타나는 pipe-like calcium deposit과 같은 소견이 관찰 될 경우 면밀한 원인 확인과 정확한 혈관 검사를 통해 이와 유사한 질환과 감별하여 환자에게 맞는 적절한 수술 또는 반복되는 절단을 피하여 빠른 상처의 치유를 도모하여야 할 것으로 사료된다. 특히 정형외과 외래에서 흔히 만나는 족부의 당뇨병성 건성 괴저나 궤양증을 가진 환자에서 만성 신부전증과 동반되었을 시에는 일차적으로 단순 방사선 사진을 확인하여 반드시 선단 궤양을 감별하는 것이 좋을 것으로 사료된다.

REFERENCES

1. **Bleyer AJ, Choi M, Igwemezie B, de la Torre E and White WL:** A case control study of proximal calciphylaxis. *Am J kidney Dis*, 32: 376-383, 1998.
2. **Conn J Jr, Krumlovsky FA, Del Greco F and Simom NM:** Calciphylaxis: etiology of progressive vascular calcification and gangrene? *Ann Surg*, 177: 206-210, 1973.
3. **Cozzolino M, Brancaccio D, Gallieni M and Slatopolsky E:** Pathogenesis of vascular calcification in chronic kidney disease. *Kidney Int*, 68: 429-436, 2005.
4. **Jude EB and Unsworth PF:** Optimal treatment of infected diabetic foot ulcers. *Drugs Aging*, 21: 833-850, 2004.
5. **Hafner J, Keusch G, Wahl C, et al:** Uremic small artery disease with medial calcification and intimal hyperplasia (so called calciphylaxis): a complication of chronic renal failure and benefit from parathyroidectomy. *J Am Acad Dermatol*, 33: 954-962, 1995.
6. **Kane WJ, Petty PM, Sterioff S, McCarthy JT and Crotty TB:** The uremic gangrene syndrome: improved healing in spontaneously forming wounds following subtotal parathyroidectomy. *Plast Reconstr Surg*, 98: 671-678, 1996.
7. **Mira M, Buth RL, Lin P, et al:** Calciphylaxis and nonhealing wounds: the role of the vascular surgeon in a multidisciplinary treatment. *J Vasc Surg*, 37: 501-507, 2003.

8. **Raghavan M and Linden PK:** *Newer treatment options for skin and soft tissue infections. Drugs, 64: 1621-1642, 2004.*
9. **Parker RW, Mouton CP, Young DW and Espino DV:** *Early recognition and treatment of calciphylaxis. South Med J, 96: 53-55, 2003.*
10. **Selye H:** *Calciphylaxis. Chicago: University of Chicago Press, 1962.*