

Case Report

미요시근육병 환자에서 밝혀진 Dysferlin 유전자 돌연변이

동국대학교 의과대학 신경과학교실¹, 부산대학교 의과대학 신경과학교실²,
연세대학교 의과대학 신경과학교실³

지명구¹ · 김남희¹ · 김대성² · 최영철³

Identification of a Dysferlin Gene Mutation in One Patient Showing Clinical Manifestation of Miyoshi Myopathy

Myung-Goo Ji, M.D.¹, Nam-Hee Kim, M.D.¹, Dae-Seong Kim, M.D.², Young-Chul Choi, M.D.³

Departments of Neurology, ¹Dongguk University College of Medicine, Gyeonggi;

²Pusan National University School of Medicine, Busan; ³Yonsei University College of Medicine, Seoul, Korea

Received 9 March 2009; received in revised form 11 June 2009; accepted 29 June 2009.

Miyoshi myopathy (MM) is caused by the mutations of dysferlin gene (DYSF), which impairs the function of dysferlin protein causing muscle membrane dysfunction. We report a patient showing the MM phenotype who has a sister with LGMD 2B phenotype, along with the results of the immunohistochemical and molecular analyses of the *DYSF* gene. Immunohistochemical analysis noted negative immunoreactivity against dysferlin. Direct DNA sequencing of whole exons of *DYSF* gene revealed heterozygous nonsense mutations (c.610C>T + c.2494C>T). To our knowledge, this is the first reported MM case with this very combination of heterozygous mutations.

Key Words: Miyoshi myopathy, Dysferlin, Dysferlinopathy

미요시근육병(Miyoshi myopathy, MM)은 원위부 근육병의 한 아형으로 하지의 근력 저하가 원위부 근육, 특히 장판근에서 두드러지게 나타나며, 10대 후반에서 30대 초반의 비교적 젊은 나이에 증상 발현이 시작되고, 혈중 크레아틴키나아제(creatin kinase, CK)가 높게 상승하며, 보통염색체열성으로 유전된다.¹ 또한 미요시근육병은 2번 염색체

13.3 유전자자리(locus)에 위치하는 *DYSF* (MIM*603009) 유전자의 돌연변이에 의해 발생한다.² 이러한 *DYSF*의 돌연변이에 의해 발생하는 근육병은 미요시근육병 외에도 제2B형 팔다리이음근디스트로피(limb-girdle muscular dystrophy type 2B, LGMD2B)와 원위앞정강구획근육병(distal anterior compartment myopathy) 등이 있으며, 이러한 질환들을 dysferlinopathy로 따로 분류하기도 한다.³ 동일한 돌연변이의 *DYSF* 유전자를 가진 한 가족 내에서 미요시근육병과 제2형 팔다리이음근디스트로피의 표현형이 함께 존재하기도 하며, 각 돌연변이 형에 따른 특징적인 예후나 표현형은 존재하지 않고, 돌연변이 종류 또한 매우 다양하며, *DYSF* 유전자 내에 특별한 돌연변이 호발위치(hot spot)도 없다.^{4,5} 이러한 *DYSF* 돌연변이는 근육속막(sarcolemma)에

Address for correspondence;

Nam-Hee Kim, M.D.

Department of Neurology, Dongguk University
International Hospital, 814 Siksa-dong, Ilsandong-gu,
Goyang-si, Gyeonggi-do 411-773, Korea

Tel: +82-31-961-7214 Fax: +82-31-961-7212

E-mail: nheekim8@paran.com

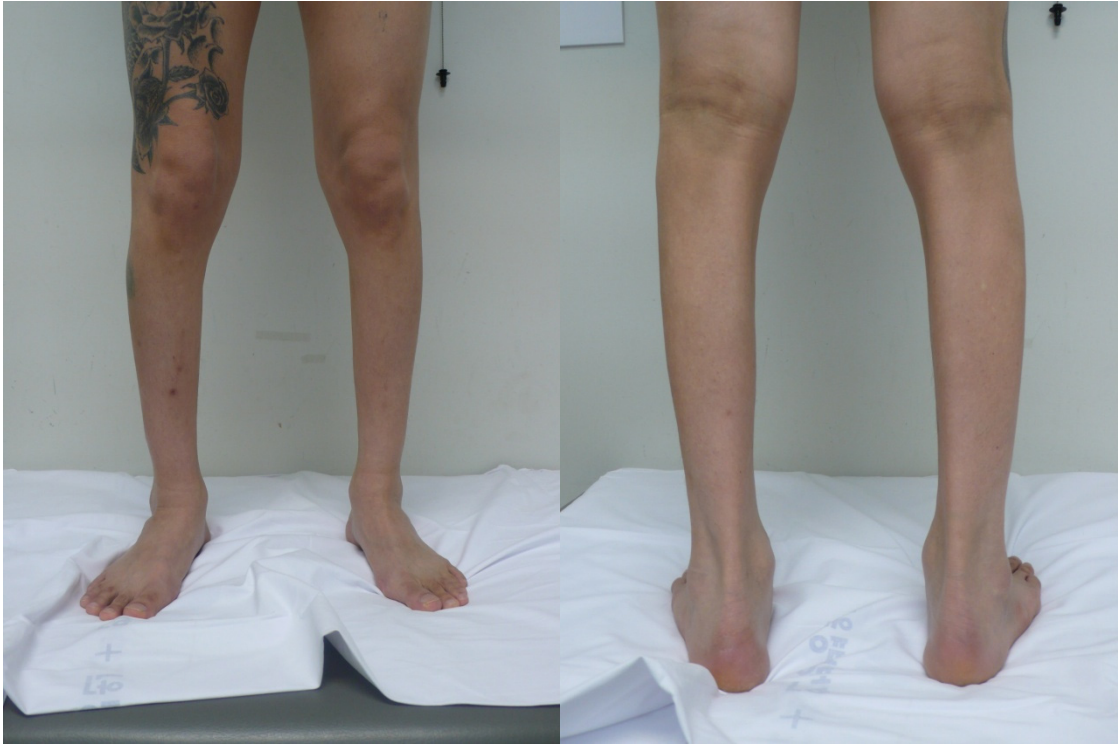


Figure 1. There is a marked atrophy of calf muscles.

존재하는 단백질인 dysferlin의 이상을 초래하며, 이에 따라 dysferlin의 역할인 손상된 근세포막의 복구에 필요한 세포막 융합 과정에 이상이 생겨서 점차 근육의 위약과 위축이 진행된다.⁶

미요시근육병은 Miyoshi 등이 처음 보고한 이래 주로 일본에서 많이 보고되어 왔고, 국내에서는 유전자검사로 확진한 증례는 현재까지 4예가 보고되었다.^{7,8} 본 저자들은 최근 경험한 분자유전학검사로 DYSF 돌연변이를 확인한, 가족력이 있는 미요시근육병 1예의 임상 양상, 근전도검사와 조직병리학적검사 및 분자유전학적검사 결과들을 보고하고자 한다.

증 례

34세 남자가 최근 점차 심해지는 보행장애를 주소로 내원하였다. 환자는 10대 후반부터 심한 운동 후 양측 장딴지의 경련과 통증이 간헐적으로 있었고, 보행 시 경미한 불편감은 있었으나 당시 근육 위축은 뚜렷하지 않았다고 하였다. 내원 4년 전 보행장애가 진행되고 허리 통증이 있어 타 병원에서 척추 협착증으로 진단되어 척추수술을 받았다. 수술 이후에도 증상의 호전 없이 양측 하지의 근력 약화와 근육 위축은 지속되었고, 내원 1년 전부터는 계단을 오를

때 난간을 붙잡지 않으면 올라갈 수가 없게 되었고, 내원 시에는 발끝으로 걷기는 불가능하나 보조기 없이 보행은 어느 정도 가능한 상태였다. 내원 3-4개월 전부터는 양측 상지의 경미한 위약감이 발생되었으며, 간헐적으로 사래도 들린다고 하였으나, 일상생활의 수행에 큰 지장은 없었다. 가족력상 환자의 누나가 10대 후반부터 서서히 진행되는 양측 하지의 근력 저하와 근육 위축이 있었으며, 발병 초기부터 누웠다가 앉기, 앉았다가 일어서기 등의 근위부 위약 증상이 더 뚜렷하였다고 하였다. 이에 대한 특별한 검사나 치료를 받지 않았고, 근위약은 점차 진행되어 30대부터는 보행이 불가능해졌고 현재는 휠체어를 사용하고 있다고 하였으나, 사정상 환자의 누나에 대한 검사를 본원에서 직접 시행하지는 못하였다. 환자 내원 당시의 이학적 검사에서는 양측 장딴지근의 위축이 뚜렷하게 관찰되었고 그 외 근육의 위축은 뚜렷하지 않았다(Figure 1). 근력 평가 시 양측 상지는 정상이었고 양측 하지에서 고관절 굽히기와 펴기, 무릎 굽히기와 펴기는 정상이었으나 발목 굽히기는 Medical Research Council (MRC) grade 4, 발목 펴기는 MRC grade 4로 근력이 감소되어 있었다. 보행 시 발꿈치로 걷는 것은 가능하였지만 발가락으로 걷는 것은 불가능한 상태로 장딴지근의 약화가 더 뚜렷하였다. 하지의 심부건반사는 상지에 비해 다소 감소되어 있었으며, 감각 장애는 보

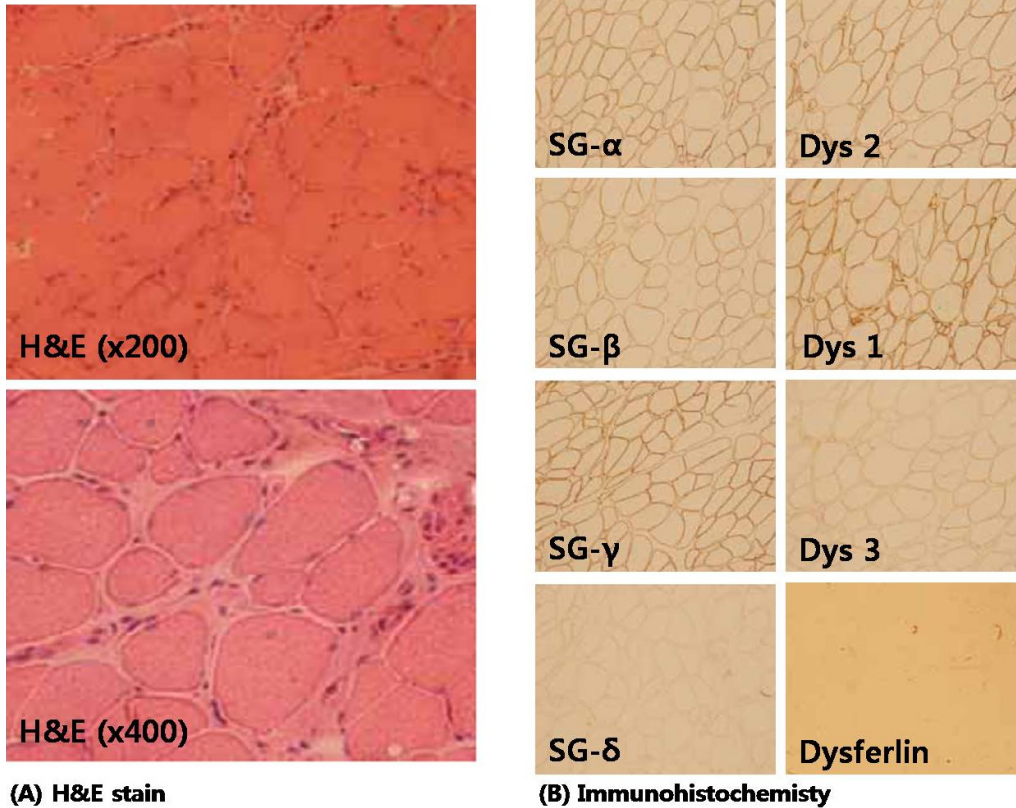


Figure 2. Serial frozen sections of tibialis anterior muscle were stained with hematoxylin & eosin (H&E), showing mild variation of fiber size with necrotic/regenerative fibers and endomysial infiltration of some inflammatory cells. Immunohistochemical analyses with the antibodies against the dystrophin (Dys 1, Dys 2, Dys 3), α -sarcoglycan (SG- α), β -sarcoglycan (SG- β), γ -sarcoglycan (SG- γ), δ -sarcoglycan (SG- δ), and dysferlin demonstrated normal expressions of the three domains of dystrophin, α , β , γ , δ -sarcoglycan at the muscle membrane and negative immunoreactivity against dysferlin.

이지 않았다.

혈액검사에서 혈중 CK는 76,670 IU/L로 정상치의 약 200 배 이상 증가되어 있었다. 운동 및 감각신경전도검사는 정상이었으며, 근전도 검사상 장딴지근, 앞정강근, 가쪽넓은근(vastus lateralis)에서 비정상적 자발적 전위가 관찰되었고 지속시간과 진폭이 감소된 다상성의 근육병증 운동단위전위가 주로 관찰되었다. 이러한 소견들은 특히 장딴지근에서 가장 두드러지게 관찰되었다.

앞정강근에서 근생검을 시행하였고, 병리조직학적 소견상 다양한 크기의 근섬유, 괴사되거나 변성된 근섬유가 보이는 비특이적 근육병증의 소견이 관찰되었고, 또한 혈관과 근육속막(endomysium) 주변으로 염증세포 침윤도 일부 관찰되었다(Figure 2A).

면역조직화학염색을 추가로 시행하였는데, dystrophin (Dys 1, Dys 2, Dys 3)과 α -sarcoglycan, β -sarcoglycan, γ -sarcoglycan, δ -sarcoglycan 염색성은 정상이었으며, dysferlin에 대

한 면역염색 결과 근육세포막에 있는 dysferlin이 염색되지 않는 것을 확인하였으며, 이는 dysferlinopathy의 진단에 부합되는 소견이다(Figure 2B). 이에 추가적으로 DYSF 유전자에 대해 직접일련분석(direct sequencing analysis)법으로 검사를 시행하였으며, 두 개의 무의미돌연변이(nonsense mutation)로 이루어진 이형접합돌연변이(heterozygous mutation)가 존재함을 확인하였다. DYSF 유전자 6번째 exon에 있는 610번째 염기서열에서 cytosine (C)이 thymine (T)으로 치환된 양상의 무의미돌연변이(C610T; Arg204STOP)와 DYSF의 24번째 exon에 있는 2,494번째 염기서열에서 cytosine (C)이 thymine (T)으로 치환된 무의미돌연변이(C2494T; Gln832STOP)가 있음을 발견하였다(Figure 3).

고 찰

미요시근육병은 1967년 Miyoshi 등에 의해 처음 보고된

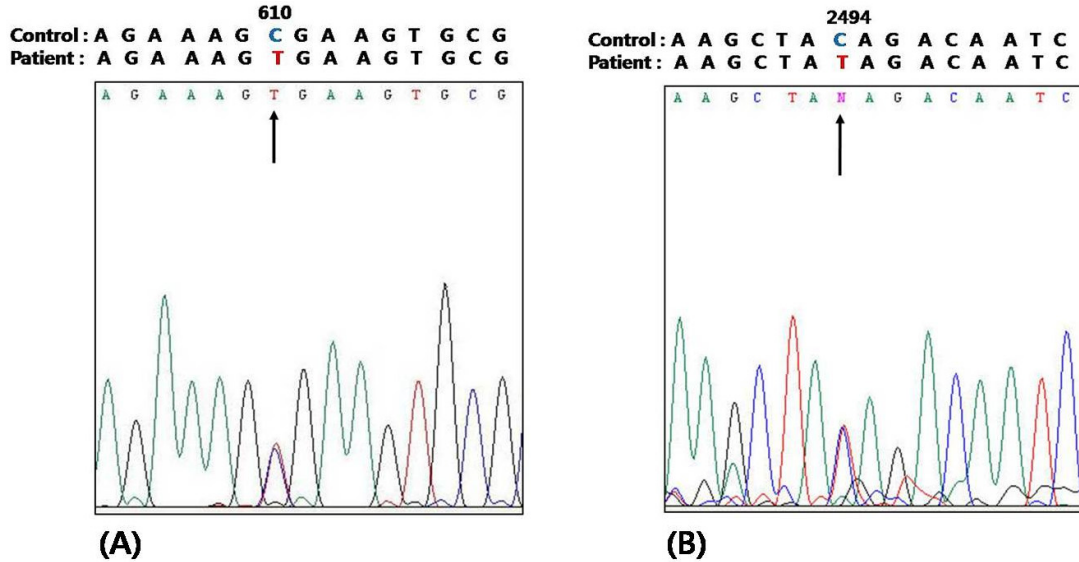


Figure 3. cDNA sequencing analysis of DYSF gene identified heterozygous mutations consisting of (A) a nonsense mutation (C.610C>T;Arg204X) and (B) a nonsense mutation (c.2494C>T;Gln832X).

이후 전세계적으로 매우 적은 빈도로 존재하는 것으로 알려진 질환이다.^{1,4} 최초 보고 이후 40여 년이 지난 현재까지 약 70여 개의 미요시근육병 가계가 보고되어 있다.⁴ 이 중에서 50여 개 가계가 일본에서 발견된 바,⁴ 국내에서도 상당한 증례가 있을 것으로 추정된다. 현재까지의 환자 수는 Leiden Muscular dystrophy Database pages (www.dmd.nl)에 보고된 자료에 의하면 전세계에 약 1,300여 명 정도로 추정된다. 국내의 경우 유전자검사를 통해 확진된 환자는 현재까지 네 명이 보고된 바 있다.^{7,8}

본 증례의 환자는 미요시근육병의 전형적인 임상양상을 나타내었으며, 비록 환자의 누나에 대해 직접 검사는 하지 못하였으나, 근육병으로 추정되는 특징적 임상양상을 보이는 병력이 있었다. 환자는 원위부 근육의 위약과 위축을 뚜렷이 나타내는 미요시근육병에 합당한 임상양상을 보였으나, 환자의 누나는 주로 근위부의 근육위약이 점차로 진행되는 팔다리아우근디스트로피의 임상양상이었던 것으로 추정된다. 따라서 이 가계의 경우 한 가족 내에서 미요시근육병과 제2B형 팔다리아우근디스트로피의 대립형질을 나타내고 있는 특이한 양상임을 알 수 있다.

환자의 근육조직에 면역조직화학염색을 시행한 결과 근육세포막에서 dysferlin의 결핍을 보이는 미요시근육병에 부합되는 소견이 관찰되었으며, DYSF 유전자검사에서는 두 종류의 무의미돌연변이로 이루어진 이형접합돌연변이가 관찰되어 확진할 수 있었다. DYSF는 55개의 exon, 6,243개의 염기서열로 이뤄진 매우 큰 유전자이며,² 현재까지 약 362개의 돌연변이와 836개의 돌연변이조합형이 보고되어

있다.⁵ 이러한 돌연변이들이 특정한 호발위치 없이 유전자 내 여러 곳에 골고루 분산되어 나타나는 양상이며,⁵ 돌연변이형과 중증도, 발병연령 등 임상양상과의 특별한 관련성 또한 없는 것으로 알려져 있다.^{4,9} 환자는 C610T 무의미돌연변이와 C2494T 무의미돌연변이의 조합으로 이뤄진 이형접합돌연변이를 나타내었다. 현재까지 보고된 DYSF 돌연변이들을 모두 정리해 놓은 Leiden Muscular dystrophy Database pages의 자료들을 검토해보면, C610T와 C2494T 무의미돌연변이 모두 병을 일으키는 유전자변이로 보고되어 있다. 이 환자에서 발견된 C610T 돌연변이는 현재까지 네 종류의 이형접합돌연변이 양상으로 보고된 바 있는데, 이 환자에서 보이는 C2494T 돌연변이와의 조합은 아직까지 보고된 바 없다. C610T 돌연변이는 유럽과 미국에서 이형접합돌연변이 형태로 세 명의 미요시근육병과 두 명의 제2B형 팔다리아우근디스트로피 환자에서 보고되어 있다. 본 증례의 또 다른 돌연변이형인 C2494T 돌연변이의 경우 두 종류의 이형접합돌연변이 형태로 보고된 두 명의 미요시근육병 환자가 있으며, C2494T 동형접합돌연변이 형태로 네 명의 제2B형 팔다리아우근디스트로피 환자가 보고되어 있다.

본 증례에서 근육조직검사상 혈관주위와 근육속막에 염증세포의 침윤이 관찰되었는데, 이는 미요시근육병에서 관찰될 수 있는 소견이다. 한 연구에서는 dysferlinopathy 환자들의 조직검사상 약 69%의 환자에서 혈관주위와 근육속막에 염증세포의 침윤이 관찰되었으며, 이러한 염증성근육병과 흡사한 소견으로 인해 약 40%의 dysferlinopathy 환자가

초기 조직검사를 토대로 염증성근육병으로 오진되었다고 보고된 바 있다.¹⁰ 국내에서도 유전자검사로 확진되어 보고된 세 명의 환자 중 두 명이 초기에는 염증성근육병으로 진단되었었다.⁷ 그러므로 임상적으로 젊은 성인에서 나타난 원위부 침범이 더 현저한 근육병 양상일 때 근육조직검 사상 염증세포의 침윤이 관찰되더라도 dysferlin의 결핍 여부를 확인하기 위한 면역조직화학염색을 추가 시행할 필요성이 있겠다. 또한 염증성근병증의 특징적인 임상양상과 조직 소견을 보였지만 약물치료에 뚜렷한 반응을 보이지 않는 경우에도 dysferlin 결핍 여부를 추가로 확인하여 정확한 감별을 고려하여야 한다. 이상 저자들은 제2B형 팔다리 이음근디스트로피로 추정되는 가족력을 가진 미요시근육병 환자에서 DYSF 유전자검사를 통해 C620T/C2494T의 이형접합돌연변이를 확인하였기에 이를 보고하고자 한다.

REFERENCES

1. Miyoshi K, Kawai H, Iwasa M, Kusaka K, Nishino H. Autosomal recessive distal muscular dystrophy as a new type of progressive muscular dystrophy. Seventeen cases in eight families including an autopsied case. *Brain* 1986;109:31-54.
 2. Liu J, Aoki M, Illa I, Wu C, Fardeau M, Angelini C, et al. Dysferlin, a novel skeletal muscle gene, is mutated in Miyoshi myopathy and limb girdle muscular dystrophy. *Nat Genet* 1998;20:31-36.

3. Illa I, Serrano-Munuera C, Gallardo E, Lasa A, Rojas-Garcia R, Palmer J, et al. Distal anterior compartment myopathy: A dysferlin mutation causing a new muscular dystrophy phenotype. *Ann Neurol* 2001;49:130-134.
 4. Takahashi T, Aoki M, Tateyama M, Kondo E, Mizuno T, Onodera Y, et al. Dysferlin mutations in Japanese Miyoshi myopathy: Relationship to phenotype. *Neurology* 2003;60:1799-1804.
 5. Krahn M, Beroud C, Labelle V, Nguyen K, Bernard R, Bassez G, et al. Analysis of the dysf mutational spectrum in a large cohort of patients. *Hum Mutat* 2009;30:E345-375.
 6. Bansal D, Miyake K, Vogel SS, Groh S, Chen CC, Williamson R, et al. Defective membrane repair in dysferlin-deficient muscular dystrophy. *Nature* 2003;423:168-172.
 7. Cho HJ, Sung DH, Kim EJ, Yoon CH, Ki CS, Kim JW. Clinical and genetic analysis of Korean patients with Miyoshi myopathy: Identification of three novel mutations in the dysf gene. *J Korean Med Sci* 2006;21:724-727.
 8. Oh SH, Kim TS, Choi YC. Identification of a dysferlin gene mutation in a Korean case with Miyoshi myopathy. *Yonsei Med J* 2004;45:927-930.
 9. Oh SH, Kim SM, Sunwoo IN, Kim TS, Choi YC. Immunocytochemical and western blot analysis in Miyoshi myopathy. *J Korean Neurol Assoc* 2005;23:490-495.
 10. Gallardo E, Rojas-Garcia R, de Luna N, Pou A, Brown RH, Jr, Illa I. Inflammation in dysferlin myopathy: Immunohistochemical characterization of 13 patients. *Neurology* 2001;57:2136-2138.