

## Ibuprofen 사용 후 위궤양을 합병한 유문동 격막 1예

조선대학교 의학전문대학원 소아과학교실

정 지 · 문 경 래

### A Case of an Antral Web with a Gastric Ulcer due to Ibuprofen

Ji Jung, M.D. and Kyung Rye Moon, M.D.

Department of Pediatrics, School of Medicine, Chosun University, Gwangju, Korea

An antral web is an extremely rare gastric anomaly that disturbs the gastric outlet. The onset of symptoms will depend on the diameter of the aperture. Obstructive symptoms may not occur when the aperture is >1 centimeter in diameter. If the aperture is larger than 1 cm without significant symptoms, conservative treatment is sufficient. A case of an antral web with an ulcer and vomiting in a 7-year-old boy who received ibuprofen for 2 days is presented. The patient became symptom-free after medical treatment. (Korean J Pediatr Gastroenterol Nutr 2010; 13: 66~69)

**Key Words:** Antral web, Gastric ulcer, Ibuprofen

### 서 론

유문동 격막은 점막조직으로 이루어진 얇고 작은 구멍이 있는 막으로 드문 선천 위장 기형이다<sup>1)</sup>. 발생 기전은 태생기 제5~6주에 앞창자 원기(foregut anlage)의 불완전한 재개통(recanalization) 때문에 발생한다. 격막 누공의 직경이 10 mm 이상이면 증상이 없으나 5 mm 이하인 경우에는 위장 출구 폐쇄에 의한 증상이 나타난다<sup>2)</sup>. 위 내시경이나 상부위장관 조영술을 시행하여도 격막에 대한 사전 지식이 없는 경우에는 간과하여 정확

한 진단을 내리기가 어렵다. 또한 폐쇄 증상이 간헐적으로 나타나거나 증상 발현시기가 일정하지 않아 대부분 소화성 궤양이나 유문경련으로 오진하여 적절한 치료가 지연 된다<sup>3)</sup>.

저자들은 무증상으로 건강하던 7세 남아에서 통상적인 용량의 이부프로펜을 투여 받은 후 2일 후에 토혈, 구토와 위궤양이 발생한 유문동 격막 1예를 경험하였기에 보고하는 바이다.

### 증 례

환 자: 김○○, 7세, 남자

주 소: 토혈, 복통

과거력: 잦은 구토, 성장부진 등의 특이사항 없음

가족력: 가족의 *Helicobacter pylori* 위염이나 궤양의 병력은 없었다.

접수 : 2010년 2월 16일, 승인 : 2010년 3월 7일  
책임저자 : 문경래, 501-717, 광주시 동구 서석동 588  
조선대학교병원 소아청소년과  
Tel: 062-220-3052, Fax: 062-227-2904  
E-mail: krmoon@chosun.ac.kr

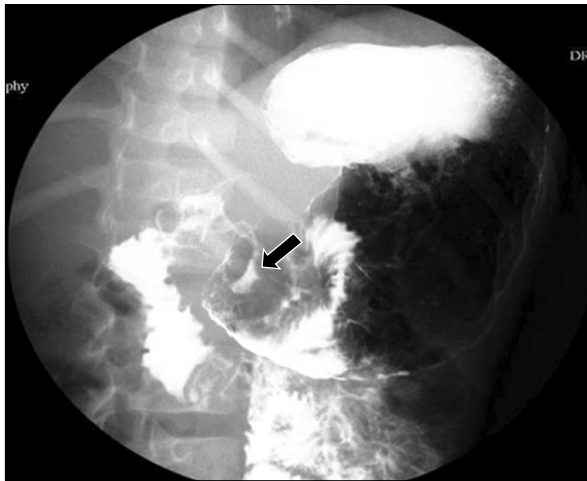
**현병력:** 일주일 전부터 두통 발생하여 이부프로펜 (Ibuprofen, 10 mg/kg)을 하루에 한 번 3일동안 복용하였는데 4일 전부터 상복부 복통과 수차례의 담즙이 섞이지 않는 구토를 하고 2일 전에는 토혈 발생하여 외래를 통해 입원하였다.

**진찰소견:** 입원 시에 약간 아파 보였으며, 체중 22.5 kg (25~50 백분위수), 신장 122 cm (25~50 백분위수)로 성장은 정상이었다. 맥박 110/분, 체온 36.7°C, 호흡수 23/분, 혈압 100/60 mmHg으로 활력징후는 정상이었다. 상복부에 압통 있었으나 정상 장음 청진되었고 복부 종괴는 만져지지 않았다. 이외 다른 진찰소견은 이상 없었다.

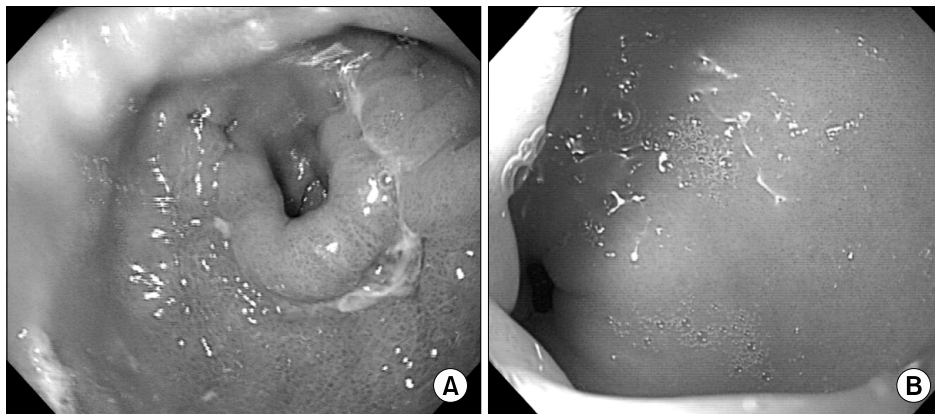**검사소견:** 말초 혈액검사에서 혈색소 12.2 g/dL, 헤마토크리트 35.5%, 백혈구 수 10,880/mm<sup>3</sup>, 혈소판 수

272,000/mm<sup>3</sup>, ESR 4 mm/hr였다. 혈청 생화학 검사에서 BUN/Cr 20.8/0.65 mg/dL, AST/ALT 37/20 U/L C-반응 단백질 0.33 mg/dL였으며 *H. pylori* IgG는 음성이었다. 혈중 gastrin 34.0 pg/mL로 정상이었으며 요소호기검사는 음성이었다. 흉부 X-선과 단순복부 사진은 정상이었고, 상부 위장관 조영술(Fig. 1)에서 유문동 내강이 좁아 보였으며 궤양이 발견되었다. 복부 초음파에서 유문부의 비후는 없었다. 입원 당시 시행한 위 내시경(Fig. 2)에서 유문동에 격막과 격막 중앙에 위내시경선단이 겨우 통과할 정도의 0.8×0.8 cm의 난원형 누공이 관찰되었고 누공 주위에 0.5×2 cm 길이의 선상의 궤양과 미란, 주변부 점막의 심한 부종이 관찰 되었다. 격막의 누공은 유문 개구부와 유사하였으며 연동 운동이 없었으며 확장 및 수축되지 않았다. 유문 개구부는 특이 소견 없었다.

**치료 및 경과:** 제산제와 lansoprazole (30 mg/일)로 치료하였고, 치료 후에 복통 소실되었으며 구토나 다른 폐쇄증상 보이지 않았다. 치료 시작 후 1주일 후에 시행한 위 내시경검사(Fig. 3A)에서 활동성 궤양은 남아 있으나 궤양주위의 부종은 감소하였으며 궤양 주위의 점막 주름은 방사형을 형성하여 더 뚜렷하게 보였다. 입원 8일 째에 위장관 증세 발생 없이 전신 상태 양호하여 퇴원하였다. 2개월 후에 추적 시행한 위 내시경검사(Fig. 3B) 결과 궤양이나 부종은 없었고 1.4×1.4 cm 크기의 누공을 가진 격막만이 관찰 되었다. 현재까지 1년 동안 증상 재발 없이 외래 추적 관찰 중이다.



**Fig. 1.** UGI series shows a stricture at the antral portion and an ulcer crater with regular radiating mucosal folds (arrow).



**Fig. 2.** Gastroscopic finding. (A) Initially, an ulcer, erosion, and mucosal swelling around the antral web were noticed. (B) The normal pylorus can be seen through the aperture of the antral web.

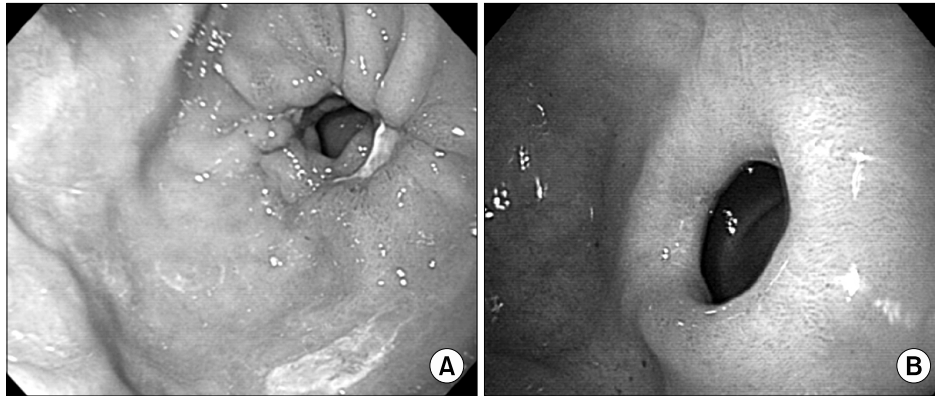


Fig. 3. Seven days later, (A) the size of the ulcer was decreased and the radiating mucosal folds on the antral web were prominent. (B) Two months later, the ulcer was not visible and the antral web with an aperture diameter of 1.4 cm is shown.

### 고 찰

유문동 격막은 매우 드문 위장의 선천 기형으로 mucosal diaphragm of the pyloric antrum<sup>4)</sup>, antral web<sup>5)</sup>, prepyloric antral diaphragm<sup>6)</sup> 등으로 다양하게 기술되어 왔다.

신생아 및 소아 위 격막은 발생학적인 이상으로 태생 5~6주에 배아전장의 완전한 재개통의 실패와 위장관의 발달초기에 내배엽의 국소적인 증식 때문에 발생하는 것으로 추정하고 있다<sup>7)</sup>. 성인에서 격막은 후천적인 원인에 의해 발생한다고 알려져 있으며 유문부 궤양으로 인한 유문부 격막 발생이 보고 된 바 있고<sup>8)</sup>, 이와는 반대로 유문부 격막으로 인해 지속적인 위장 내 정체가 지속적으로 일어나 궤양이 발생한다는 보고도 있다<sup>9)</sup>. 본 증례는 급성기에 시행한 위내시경에서는 유문동 격막의 누공 주위에 궤양과 부종이 발견되었으나 치료 후에는 추적 내시경에서는 1.4×1.4 cm 크기의 난원형의 변연이 아주 깨끗한 누공을 가진 격막만이 관찰되어 선천적으로 가지고 있던 유문동 격막에 의해 위장 내 정체된 이부프로펜이 격막주위에 궤양을 유발 했을 것으로 추정된다.

유문동 격막으로 인하여 증상이 나타나는 시기는 수주에서 수십 년까지 다양하며 증상이 나타나지 않는 시기에는 잘 지내기도 한다. 격막 누공의 크기는 아주 다양하며, 증상의 출현시기와 정도는 격막 누공의 크기와 관계가 있다. 직경이 1 cm 이상이면 대부분 증상이 없으나, 1 cm 이하이면 상복부 팽만, 주기적인 사출성 구토, 복통 등이 나타난다<sup>10)</sup>. 그러나 영유아에서는 누공

의 크기가 성인보다는 작아도 폐쇄증상을 일으키지 않을 수 있다<sup>11)</sup>. 본 증례는 급성기에 시행한 위 내시경 검사에서 격막 누공의 직경이 1 cm 미만이었으며, 이는 이부프로펜 사용 후에 궤양과 주위 위 점막의 부종이 발생해 누공의 직경이 더 작아져 폐색증상이 유발된 것으로 생각한다. 치료 후 추적 검사한 위내시경에서는 격막 누공의 직경이 1 cm 이상으로 치료 후에는 증상이 없었다.

상부 위장관 조영술에서 유문부와 격막사이에 바륨이 채워져 구상으로 보이는 것이 특징이며, 구부가 2개인 것처럼 “double bulb sign”이 보인다. 격막에 의해서 방사선투과성의 선이 보이기도 하지만 격막과 유문의 거리가 가까울 경우 유문과 감별이 힘든 경우도 있으며, 위 출구 폐쇄나 선천 비후 유문협착증으로 진단되어 수술 후에야 감별 되는 경우도 흔히 있다<sup>4,12,13)</sup>.

위내시경 소견에서 격막의 특징은 점막에 주름이 없고, 정상적인 유문의 연동운동과 개폐운동이 없으며 위내시경의 선진부가 누공을 통과하기 어렵다<sup>14)</sup>.

위장관 폐쇄증상이 있을 때 주된 치료는 수술이다. 유문동이나 유문부 격막절개 혹은 절제술과 더불어 유문 성형술을 시행한다. 유문동 또는 유문부 폐색의 경우에는 ‘끝끝연결술(end to end anastomosis)’을 시행한다<sup>15)</sup>. 증상이 없는 경우는 치료가 필요하지 않으며 대부분의 보고에서 누공의 크기가 1 cm 이상인 경우 치료가 필요없다고 한다<sup>16)</sup>. 격막의 점막 구조가 혈관이나 근육, 장막층 없이 균일 할 때에는 내시경적 절제를 한다<sup>17)</sup>. 그러나 소아에서는 1 cm 이하에서도 무증상인 경우가 있고, 격막의 치료 적응증과 치료 시기, 예후에 대하여 더 많은 연구가 있어야 할 것으로 생각한다. 본

증례는 입원 당시에는 궤양으로 인한 위 점막의 부종으로 격막의 개구부가 작아져 구토증상이 동반되었으나 치료 후 추적 검사한 위 내시경검사에서 격막 누공 직경이 1 cm 이상이었으며, 현재까지 1년 동안 추적 관찰 중이나 폐쇄 증상이 없어 특별한 치료 없이 관찰 중이다.

## 요 약

저자들은 평소 특별한 증상이 없이 건강했으나 두통 때문에 ibuprofen을 투여 받은 후 2일 후에 토혈, 복통이 발생하여 입원한 7세 남자에서 위 내시경 검사로 유문동 격막과 격막 주위 위 궤양을 진단한 유문동 격막 1예를 경험하였기에 보고하는 바이다.

## 참 고 문 헌

- 1) Noel RJ, Glock MS, Pranikoff T, Hill ID. Nonobstructive antral web: An unusual cause of excessive crying in an infant. *J Pediatr Gastroenterol Nutr* 2000;31:439-41.
- 2) Kim YJ. A case of antral web in a child. *Korean J Gastrointestinal Endosc* 1996;16:761-4.
- 3) Choi KJ. Prepyloric gastric antral webs in Children. *J Korean Surg Soc* 1988;35:610-4.
- 4) Haddad V, Macon WL 4th, Islami MH. Mucosal diaphragms of the gastric antrum in adults. *Surg Gynecol Obstet* 1981;152:227-33.
- 5) Feliciano DV, van Heerden JA. Pyloric antral mucosal webs. *Mayo Clin Proc* 1977;52:650-3.
- 6) Blazek FD, Boeckman CR. Prepyloric antral diaphragm: delays in treatment. *J Pediatr Surg* 1987;22:948-9.
- 7) Bell MJ, Ternberg JL, McAlister W, Keating JP, Tedesco FJ. Antral diaphragm a cause of gastric outlet obstruction in infants and children. *J Pediatr* 1977;90:196-202.
- 8) Lu CC, Schulze-Delrieu K. Pyloric deformation from peptic disease. Radiographic evidence for incompetence rather than obstruction. *Dig Dis Sci* 1990;35:1459-67.
- 9) Johnson GM. Gastric mucosal diaphragm in a child. *Pediatrics* 1971;47:916-9.
- 10) Gerber BC. Prepyloric diaphragm, an unusual abnormality. a case report. *Arch Surg* 1965;90:472-80.
- 11) Jinkins JR, Ball TI, Clements JL Jr, Elmer RA, Weens HS. Antral mucosal diaphragms in infants and children. *Pediatr Radiol* 1980;9:69-72.
- 12) Hait G, Esselstyn CB Jr, Rankin GB. Prepyloric mucosal diaphragm (antral web): report of a case and review of the literature. *Arch Surg* 1972;105:486-90.
- 13) Gross KE, Durham MW. Pyloric antral mucosal diaphragm; report of a case. *Radiology* 1953;61:368-72.
- 14) Banks PA, Waye JD. The gastroscopic appearance of antral web. *Gastrointest Endosc* 1969;15:228-9.
- 15) Skibba JL, Wesenberg RL, Anderson AD. Incomplete antral membrane in an infant. *Am J Dis Child* 1973;126:82-4.
- 16) Travis RC. Gastric antral webs in adults. *Australas Radiol* 1990;34:266-7.
- 17) Berr F, Rienmueller R, Sauerbruch T. Successful endoscopic transection of a partially obstructing antral diaphragm. *Gastroenterology* 1985;89:1147-51.