

완전 무치악 환자에서 하악 흡착 의치를 통한 총의치 수복 증례

임서련 · 서유희 · 김현영 · 송영균 · 이준석*

단국대학교 치과대학 치과보철학교실

Complete denture rehabilitation of edentulous patient using mandibular suction denture: a clinical report

Seo-Ryeon Lim, Yoon-Hee Seo, Hyun-Young Kim, Young-Gyun Song, Joon-Seok Lee*

Department of Prosthodontics, School of Dentistry, Dankook University, Cheonan, Republic of Korea

Suction dentures enhance retention and support by forming negative pressure temporarily at the internal surface of denture base at times of swallowing and chewing because the areas surrounding the denture flanges are sealed by mobile mucosa. In this case, an 81-year-old male visited for new dentures. Considering the high expectations for retention and masticatory efficiency of dentures, fabricating complete dentures with suction dentures was planned. Preliminary impression was taken without applying pressure on retromolar pad area and diagnostic cast was fabricated. Afterwards, individual tray was made and final impression was taken, at the same time, gothic arch tracing was done to acquire centric relation and vertical dimension. Then, anatomic teeth were placed on maxilla and non-anatomic teeth were placed on mandible forming lingualized occlusion. Consequently, restoring a complete edentulous patient with complete dentures using mandibular suction denture resulted in recovering satisfying retention and function. (*J Korean Acad Prosthodont 2014;52:346-51*)

Key words: Edentulous patient; Complete denture; Suction denture

서론

인류는 치아의 상실로 인한 고통을 겪어왔다. 하지만 사회 및 경제의 발전에 따라 자연치의 상실은 감소하였으며, 특히 상수도 불화사업과 치의학의 발전으로 지난 수십년간 무치악 유병율은 감소 추세에 있다.¹ 미국에서는 전체 치아 상실이 지난 3년간 1년마다 약 10%정도 줄어들고 있다. 하지만 전체 노인 인구의 증가로 인해 전체 무치악 인구의 절대 수는 증가하였다.² 우리나라의 경우에도, 의치필요자율이 2000년 40.2%에 비해 42.5%로 증가하였다.³

치아의 상실은 심미적 및 생역학적으로 불리한 후유증을 동반하게 되며, 이는 완전 무치악 환자에 있어 더 큰 문제를 야기

한다. 최근 임플란트의 등장은 기존의 보철적 방법으로 해결하기 어려웠던 많은 문제에 대한 해결 방법을 제시했지만, 경제적인 어려움이나 심리적 혹은 전신적 문제 등으로 임플란트 시술을 받기 어려운 경우가 많다. 따라서 치료계획의 수립은 환자의 치조제 및 연조직 상태, 악간관계, 경제력 등을 고려하여 환자 개개인에 맞게 정해야 한다.¹

총의치는 무치악 환자에게 기능 및 심미적 요구를 만족시킬 수 있는 간단하고 경제적인 치료방법이다.² 하지만 무치악 환자의 경우, 특히 하악은 평균 의치 지지면적이 상악에 비하여 적기 때문에 교합력에 저항할 수 있는 능력이 적고, 혀의 움직임으로 인한 해부학적인 한계, 지속적 골흡수와 높은 구강저 등의 이유로 총의치 치료 시에 많은 어려움이 존재한다.⁴

*Corresponding Author: Joon-Seok Lee

Department of Prosthodontics, School of Dentistry, Dankook University
119, Dandae-ro, Dongnam-gu, Cheonan, 330-714, Republic of Korea
+82 41 550 0257: e-mail, joon322@dankook.ac.kr

Article history: Received 27 August, 2014 / Last Revision 18 September, 2014 / Accepted 24 September, 2014

© 2014 The Korean Academy of Prosthodontics

© This is an Open Access article distributed under the terms of the Creative Commons Attribution Non-Commercial License (<http://creativecommons.org/licenses/by-nc/3.0>) which permits unrestricted non-commercial use, distribution, and reproduction in any medium, provided the original work is properly cited.

기존의 총의치 제작 방법은, 인상 채득 시 내압 면적을 확대하여 의치를 최대한 악골에 밀착 시킴으로써 의치의 유지와 안정을 획득하고 저작 기능을 개선하는 것이다. 하지만 정확한 변연 형성이 어렵기 때문에 총의치의 유지 및 지지력을 제대로 얻기가 어려우며 술자의 기술과 경험에 따라 그 결과가 크게 달라질 수 있다.⁵

이에 반해 Abe 등⁶이 소개한 흡착 의치는 의치상면 주변을 가동 점막으로 봉쇄하여 연하나 교합 시 의치상 내면에 일시적으로 음압을 형성함으로써 의치의 유지와 안정을 강화하는 방식으로 술자에 따라 결과의 차이가 크지 않으며 술자와 환자 모두에서 만족도를 보이는 총의치 제작 방식이다.

본 증례에서는 상하악 완전 무치악의 총의치 수복을 계획하였으며 의치의 유지에 대한 환자의 높은 요구도를 고려하여 흡착 의치를 통한 유지를 도모하였고, 만족스러운 유지와 기능을 회복할 수 있었기에 본 증례를 보고하고자 한다.

증례

본 환자는 81세의 남자 환자로 새로운 의치를 제작하고 싶다는 주소로 내원하였다. 비기능적 습관이나 치료에 영향을 준 만한 전신 병력은 없었다. 임상 및 방사선학적 검사 시 상하악 모두 완전 무치악 상태였으며 의치의 유지와 저작 효율에 대한 환자의 높은 요구도와 비용 문제를 종합적으로 고려하여

임시 의치의 제작 없이 흡착 의치를 통한 총의치 제작을 계획하였다(Fig. 1, Fig. 2).

다음 내원 시 흐름성이 다른 두 종류의 알지네이트와 frame cut back 트레이인 SR-Ivotray® (Ivoclar Vivadent AG, Schaan, Liechtenstein)를 사용하여, 하악 후구치 용기 부위 조직의 변형을 최소화하여 예비 인상을 채득하였다(Fig. 3). 그리고 같이 구성되어 있는 centric tray를 통해 일차 교합을 채득하고 진단 모형을 교합기에 마운팅하였다.

진단 모형 상에서 Gnathometer M® (Ivoclar Vivadent AG, Schaan, Liechtenstein)을 장착한 개인 트레이를 제작하였다. 최종인상재인 Virtual regular set® (Ivoclar Vivadent AG, Schaan, Liechtenstein)를

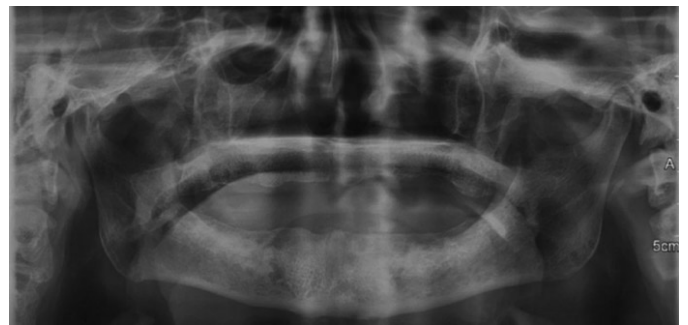

Fig. 1. Panoramic radiograph on first visit.

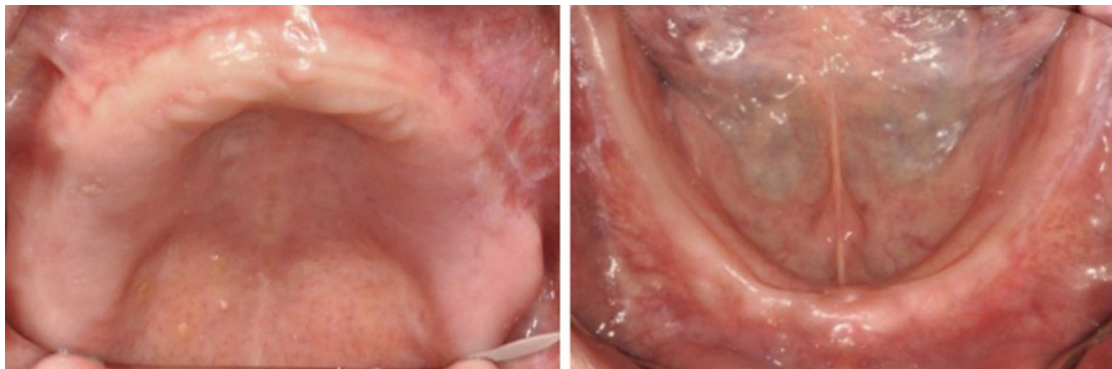


Fig. 2. Intraoral photos on first visit.

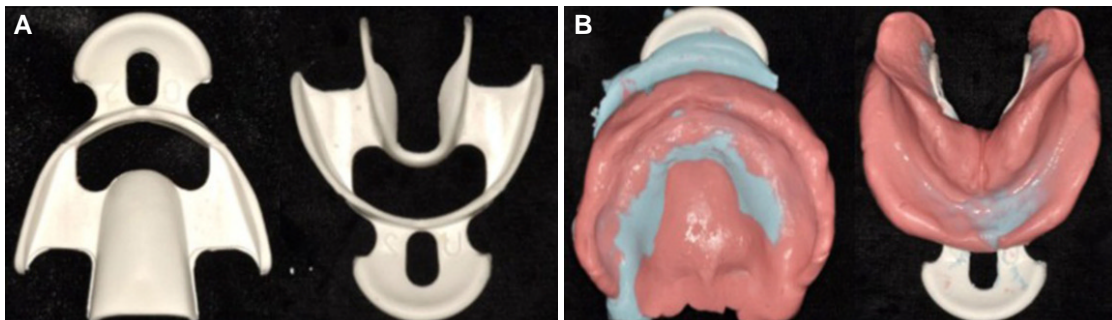


Fig. 3. Frame cut back tray (A) and preliminary impression taking using two different alginates (B).

이용하여 heavy body 로 먼저 변연 형성을 한 뒤, light body를 트레이 전반에 적용 후 폐구법으로 최종 인상을 채득했다(Fig. 4, Fig. 5). 이 때 환자로 하여금 '우', '이' 발음을 하고, 술자의 손가락을 흡인하도록 하여 구강 주위 근육의 움직임 기록했다. 특히 하악 인상 채득 시에는 추가적으로 혀를 좌우로 움직이도록 하고, 폐구 상태에서 혀로 트레이의 안쪽을 밀도록 한 뒤, 연하하는 움직임을 추가하였다.

최종 인상 채득 후, 환자로 하여금 숫자를 소리내어 거꾸로 세도록 하여 적절한 발음 공간을 확인한 뒤 stylus pin의 높이를 조절하여 최적의 교합고경을 결정하였고, 고딕 아치 기록을 수행하여 중심위를 결정하였다(Fig. 6). 주모형을 제작 한 뒤, 안

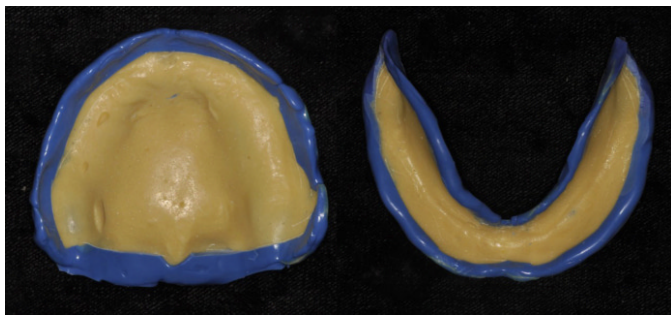


Fig. 4. Border molding using heavy body of Virtual regular set®.

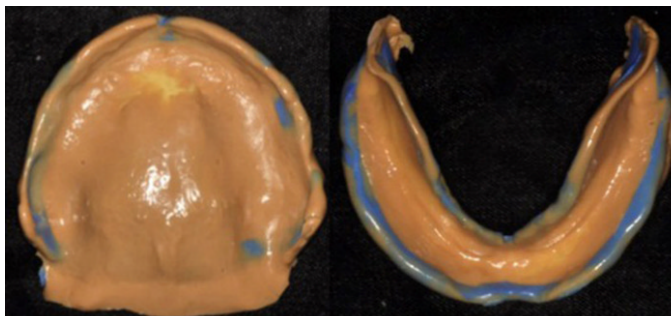


Fig. 5. Final impression taking using light body of Virtual regular set®.

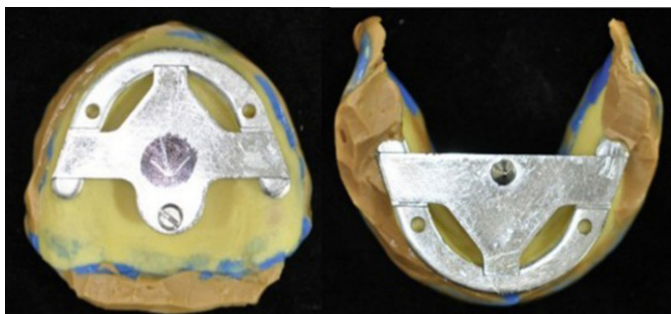


Fig. 6. Gothic arch tracing for decision of centric relation.

공 이전 후 마운팅하였다.

인공치 배열 시, 심미적 만족과 의치의 더 나은 안정을 위해 상악에는 교두 치아, 하악에는 무교두 치아를 사용하여 양측 성균형 교합을 갖는 설측 교합을 형성하였고, 레진 중합은 SR-Ivocap system® (Ivoclar Vivadent AG, Schaan, Liechtenstein)을 이용하여 중합 수축을 최소화하였다.

기공실 재부착을 통하여 교합 오차를 수정한 뒤, 진료실에서는 진료실 재부착 없이 환자에게 의치를 장착하였다(Fig. 7). 의치 장착 후 구강 내에서 하악 의치 최후방부에 BTC point (Buccal mucosa and Tongue side wall Contact point)가 형성되는 것을 관찰할 수 있었다(Fig. 8).

최종 의치는 심미적, 기능적으로 만족할만하였고, 장기간 무치악 상태로 인한 안면 근육의 긴장감을 나타냈지만 점차 적응될수록 편안한 안모를 보였다(Fig. 9).

고찰

최근 임플란트 술식의 발달로 보다 안정적인 보철 수복물을 장착하는 것이 가능하게 되었지만 아직 환자의 전신적 건강과 조직의 상태, 악관 관계, 경제적 여건 등으로 인한 제한이 있다. 그렇기 때문에 무치악 환자는 여전히 간단하고 상대적으로 경제적인 총의치 치료를 받고 있으며 환자에게 기능 및 심미적 만족감을 제공하였다!

기존 의치 제작 방법은 의치의 치조제와의 접촉 면적을 근육의 움직임을 방해하지 않는 범위까지 확대하여 유지와 안정을 얻었지만 Abe의 의치상 변연부를 가동 점막으로 봉쇄하여 발음이나 저작 시에 의치상 내면에 일시적으로 음압을 형성하는 흡착식 의치를 제작하게 되면 더 높은 유지와 안정을 얻을 수 있다고 주장하였다.⁶ 또한 환자 본인이 운동을 하는 폐구법으로 인상을 채득하기 때문에 변연 형성을 술자가 직접 했던 기존 방법과는 다르게 거의 일정한 인상을 채득하는 것이 가능하다고 하였다.

본 증례에서 치료 계획 수립 시 상악 무치악, 경제적 사정으로 임플란트 식립이 어려운 점, 특히 하악 무치악의 불리한 조건과 기존 의치에서 보이는 부족한 유지력을 고려하여 충분한 유지력을 얻을 수 있도록 하악에서는 흡착식 의치를 제작하기로 결정하였다.

예비 인상 채득부터 흐름성이 다른 두 종류의 알지네이트와 frame cut back tray를 사용함으로써 변형이 생기기 쉬운 후구치용기 부위에 조직을 변형 시키는 압력을 가하지 않는 개인 트레이를 제작했다. 이것은 조직이 원래의 형태로 회복됨으로써 발생하는 탈락력을 최소화하여 유지력을 증진시켰다.⁷ 트레이에 장착한 Gnathometer M® (Ivoclar Vivadent AG, Schaan, Liechtenstein)은 centric tray로 측정할 수직 고경을 유지하여 폐구법 인상 채득이 가능하도록 하였다. 이것은 술자의 압력의 조절이 불가능하며 의치 변연이 과연장되는 단점이 있지만 환자 본인의 운동을 통해 인상을 채득하기 때문에 비슷한 형태로 반복 가능

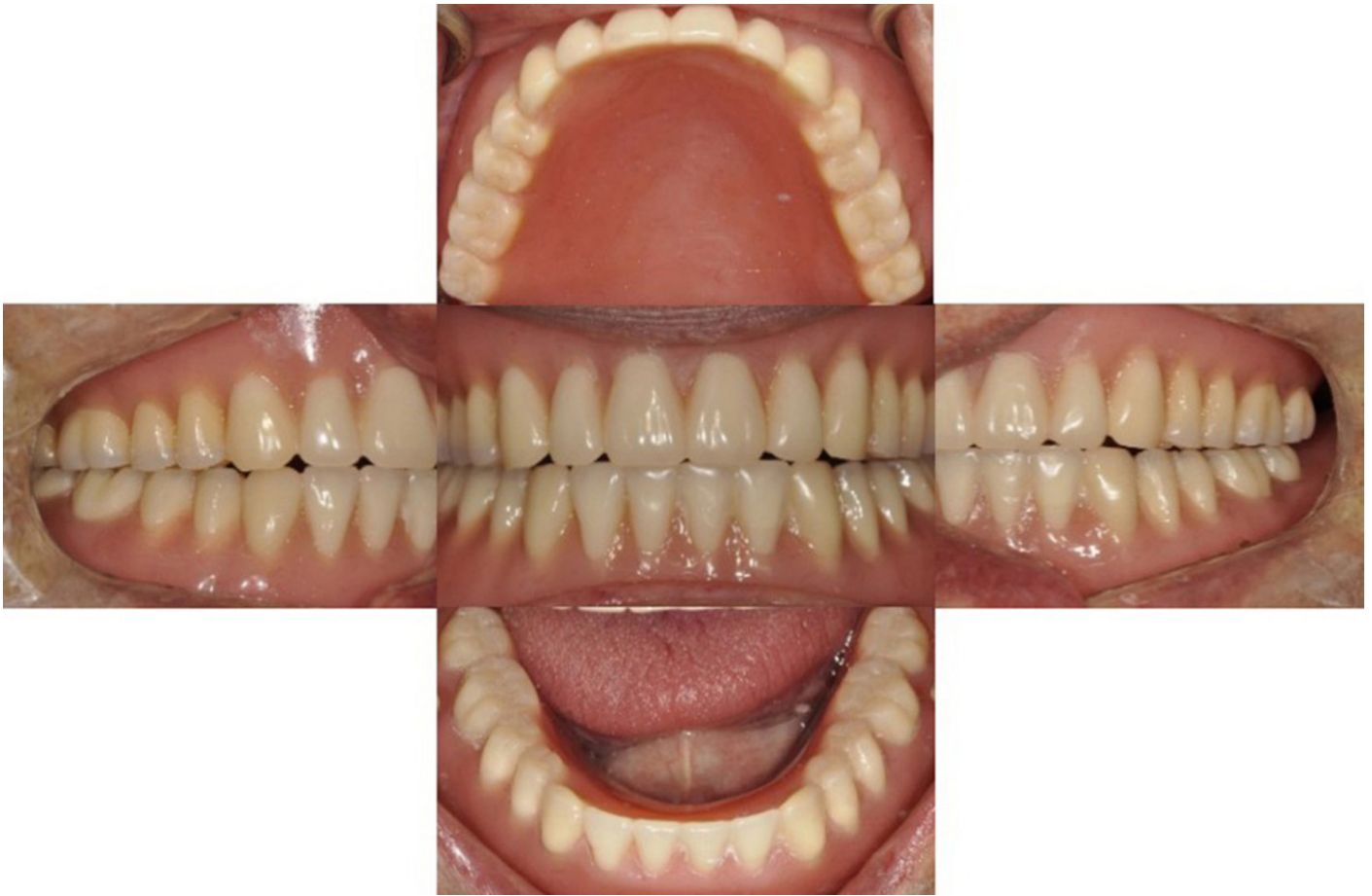

Fig. 7. Intraoral photos after placement of prosthesis.

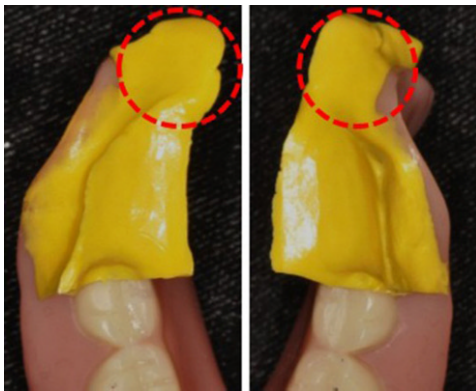


Fig. 8. BTC point on retromolar pad area of mandibular denture polishing surface.

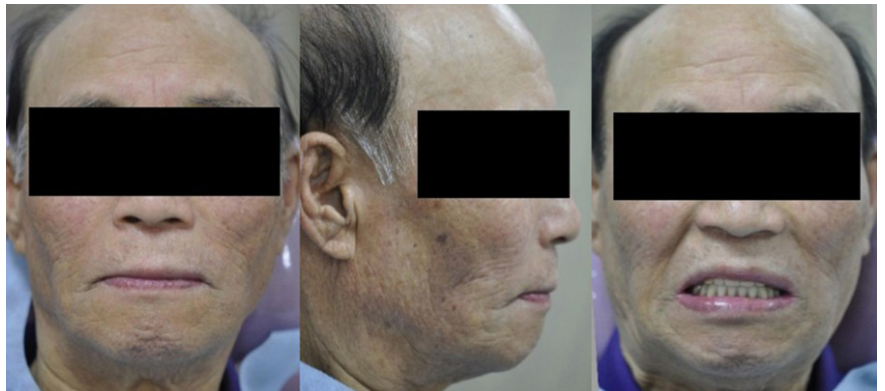


Fig. 9. Extraoral photos after placement of prosthesis.

하기 때문에 술자간 편차가 거의 나타나지 않는 방법이다. 그 후 환자의 발음을 이용하고 고딕 아치 기록을 통해 최종 수직 및 수평 교합관계를 결정하였다.⁸ 의치의 wax rim 단계를 생략했기 때문에 환자의 내원 횟수를 줄이는 것이 가능하였다.

매물 시 사용한 SR-Ivocap system[®] (Ivoclar Vivadent AG, Schaan, Liechtenstein)은 6 bar의 일정한 압력으로 레진을 주입하는 가압

주사식 성형법으로 중합 과정 중 발생하는 수축을 보상하여 의치의 전체적인 체적 안정성을 증가시켰다.⁹ 이것은 해합 시 주모형과 의치상 사이 공간이 거의 나타나지 않았던 것과 기공실 재부착에서 교합 오차가 거의 나타나지 않은 것으로 확인하였다. 구강 내에서도 오차가 거의 나타나지 않아서 진료실 재부착없이 간단한 교합 조정으로 장착을 마무리 하였다.

구강내 장착된 의치는 상하악 모두에서 높은 유지력을 보였으며, 특히 하악에서 만족할 만한 유지력을 얻었다. 이는 의치상과 치조계의 긴밀한 접촉과 의치상을 덮는 점막 조직, 악설골 용기를 넘어서 연장된 변연을 통해 가능하였다. 후구치 용기 부위는 의치의 연마면을 혀와 뺨이 만나서 덮음으로 유지력을 증가시켰다. 이것은 BTC point가 형성되는 것으로서 확인할 수 있다.⁶

의치에 부여한 설측 교합은 교합력을 설측으로 전달하여 의치의 안정적인 사용과 심미적 만족감을 동시에 얻을 수 있었다.¹⁰

References

1. Zarb GA, Bolender CL, Eckert SE, Fenton AH, Jacob RF, Mericske-Stern R. Prosthodontic treatment for edentulous patients: Complete dentures and implant-supported prostheses. 12th ed. Mosby; 2004. p. 24-33, 73-99.
2. Douglass CW1, Shih A, Ostry L. Will there be a need for complete dentures in the United States in 2020? J Prosthet Dent 2002;87:5-8.
3. Ministry of Health & Welfare. The Korean National Oral Health Survey 2003.
4. Tallgren A. The continuing reduction of the residual alveolar ridges in complete denture wearers: a mixed-longitudinal study covering 25 years. J Prosthet Dent 2003;89:427-35.
5. Collett HA. Final impressions for complete dentures. J Prosthet Dent 1970;23:250-64.
6. Abe J, Kokubo K, Sato K. Mandibular Suction-effective denture and BPS: A complete guide. Tokyo; Quintessence Publishing Co. Ltd., 2012.
7. Abe J. Difference of preliminary impression takings between conventional mandibular complete denture and the mandibular complete denture intended with effective suction. Pract Prosthodont 2010;43:510-24.
8. el-Aramany MA, George WA, Scott RH. Evaluation of the needle point tracing as a method for determining centric relation. J Prosthet Dent 1965;15:1043-54.
9. Eun SS, Kweon HS, Chung CH. A study on the physical properties and volumetric stability of sr-ivocap resin system. J Korean Acad Prosthodont 1998;36:453-67.
10. Murrell GA. The management of difficult lower dentures. J Prosthet Dent 1974;32:243-50.

완전 무치악 환자에서 하악 흡착 의치를 통한 총의치 수복 증례

임서련 · 서윤희 · 김현영 · 송영균 · 이준석*

단국대학교 치과대학 치과보철학교실

흡착 의치는 의치상면 주위 전체를 가동 접막으로 봉쇄하여 연하나 교합 시 의치상 내면에 일시적으로 음압을 형성하여 의치의 유지와 안정을 강화한다. 본 증례의 환자는 81세의 남자 환자로 새로운 의치를 제작하고 싶다는 주소로 내원하였다. 의치의 유지와 저작 효율에 대한 환자의 높은 요구도를 고려하여 흡착 의치를 통한 총의치 제작을 계획하였다. 하악 후구치 용기 부위를 가압하지 않은 채로 예비 인상을 채득 후 상하악 진단모형을 제작하였다. 이후 개인 트레이 제작 후 최종 인상 채득과 동시에 고딕 아치 기록을 시행하여 중심위 및 수직 고경을 채득하였으며, 상악에는 해부학적 치아, 하악에는 비해부학적 치아를 배열하여 설측 교합을 형성하였다. 이상과 같이 완전 무치악 환자에서 하악 흡착 의치를 통한 총의치 수복은 만족스러운 유지와 기능을 회복할 수 있었기에 본 증례를 보고하고자 한다. (*대한치과보철학회지* 2014;52:346-51)

주요단어: 무치악 환자; 총의치; 흡착식 의치

* 교신저자: 이준석
330-714 충남 천안시 동남구 단대로 119 단국대학교 치과대학 치과보철학교실
041-550-0257; e-mail, joon322@dankook.ac.kr
원고접수일: 2014년 8월 27일 / 원고최종수정일: 2014년 9월 18일 / 원고채택일: 2014년 9월 24일

© 2014 대한치과보철학회

© 이 글은 크리에이티브 커먼즈 코리아 저작자표시-비영리 3.0 대한민국 라이선스에 따라 이용할 수 있습니다.