

상악 총의치 전방 구개 부위 형태 조정을 통한 발음개선 증례

Phonetic improvement by adjusting the shape of the anterior palate of the maxillary complete denture: a case report

윤명아·이학영·김지환*

Myeong Ah Yoon, HagYoung Lee, Jee Hwan Kim*

연세대학교 치과대학 치과보철학교실

Department of Prosthodontics, School of Dentistry, Yonsei University, Seoul, Republic of Korea

ORCID iDs

Myeong Ah Yoon

<https://orcid.org/0000-0002-3270-2133>

HagYoung Lee

<https://orcid.org/0000-0002-6616-6543>

Jee Hwan Kim

<https://orcid.org/0000-0002-0872-4906>

Patients tend to return to normal pronunciation patterns after fitting new dentures. However, for some patients, it takes a long time to adapt the new complete denture. In this case, the patient came to the hospital at the address of wanting to remake dentures due to wear and tear. After diagnosis through clinical and radiological examination, the maxillary complete denture and mandibular removable partial denture were remade. The patient complained whistling /s/ sound at the first check-up after placement of the new denture. The anterior palatal area of polished surface of the new maxillary complete denture was concave comparing to old denture, and this was the cause of the whistling /s/ sound. A tissue conditioning material was applied to the maxillary complete denture and patient made /s/ sound. The tissue conditioning material was replaced with self-curing type denture base resin, and the patient was immediately satisfied with clear /s/ sound. As an objective assessment, palatogram and speech analytics software was applied. In this case, a patient who received denture treatment complaining of difficulty in pronunciation underwent immediate denture repair, which resulted in patient satisfaction and improved pronunciation through objective evaluation. (J Korean Acad Prosthodont 2022;60:37-43)

Keywords

Complete denture; Speech

서론

가철성 보철의 세가지 중요한 기능은 저작, 심미, 발음의 회복에 있다. 이중 발음은 상대적으로 저작이나 심미에 비해 중요도가 떨어지고, 환자가 겪는 불편함이 적다고 여겨져 간과되고는 한다.¹ 그리고 새 의치 장착 후 환자는 정상 발음 패턴을 찾아가는 경향이

Corresponding Author

Jee Hwan Kim

Department of Prosthodontics,

School of Dentistry, Yonsei

University, 50-1 Yonsei-ro,

Seodaemun-gu, Seoul, 07322,

Republic of Korea

+82 (0)2 2228 3161

Jee917@yuhs.ac

Article history Received August 24, 2021 / Last Revision October 1, 2021 / Accepted October 14, 2021

© 2022 The Korean Academy of Prosthodontics

© This is an Open Access article distributed under the terms of the Creative Commons Attribution Non-Commercial License (<http://creativecommons.org/licenses/by-nc/4.0>) which permits unrestricted non-commercial use, distribution, and reproduction in any medium, provided the original work is properly cited.

있다. Hassel²은 의치 장착환자들이 실제로 발음상의 문제가 있다 하더라도 느끼지 못하는 경우가 많고 이는 발음상의 문제보다 환자들의 청취 능력에 의한 것이라고 하였다. 따라서 환자들이 발음상의 문제를 치과의사에게 호소해오는 경우는 드물며 치과의사 또한 제한된 진료시간으로 인해 그들의 발음을 능동적으로 듣고 평가하지 않는 경우가 많다.

하지만 어떤 환자들은 상악 총의치의 형태에 적응하는데 오랜 시간이 걸린다. 특히 고령의 환자들은 명확한 발음을 내는데 어려움을 겪을 수 있다.³ 이런 경우 환자의 적응에 기대기보다 보다 빨리 적응할 수 있도록 의치를 개선해줄 수 있다. 상악 총의치에서 발음에 영향을 주는 요소로는 수직고경, 교합평면, 전치의 위치, 구개면의 형태, 후방연장부위의 길이가 있으며 발음상의 문제가 보이면 이를 평가해보아야 한다.

의치에서 수직고경이 높은 경우에는 상순과 하순이 닿아 소리를 내는 양순음에 문제가 생길 수 있다. /b/, /p/, /m/이 양순음에 해당하며 환자가 편안하게 입술을 다물 수 있는지 확인해 보아야 한다. 수직고경이 적절한 경우라도 교합평면과 상악 전치의 위치에 따라서 문제가 생길 수 있다. /f/, /v/같은 아랫입술이 상악 전치의 절단면에 닿으면서 치간 사이로 공기가 나가면서 만들어지는 소리에서 특히 그렇다. 교합평면이 하순보다 높다면 하순이 상악 전치의 절단면에 닿기가 어려워 소리가 불분명해진다. 상악 전치가 하순에 비해 심하게 설측으로 위치한다면 입술이 상악 전치 순면을 미끄러져 소리가 약해질 수 있다. 반대로 상악 전치가 과하게 협측으로 위치해도 하순이 구개쪽으로 미끄러지면서 /f/소리가 왜곡될 수 있다.⁴

혀와 경구개 혹은 연구개가 형성하는 소리들은 구개면의 형태가 중요하다. Tanaka⁵의 연구에 따르면 자연치열 환자의 전방 구개부에서 reverse curve가 발견되며, /s/나 /sh/ 발음에서 특히 이런 구개의 형태가 중요하다고 하였다. 이 형태의 중요성은 상악 총의치 구개전방부에서도 같다고 하였다. Sharry³에 따르면 상악 총의치 제작에서 구개면을 개개인의 혀에 맞게 부여할 수도 있다. 상악 총의치 구개부와 혀가 내는 소리들의 문제는 palatogram으로 평가해 볼 수 있다.⁴ Palatogram은 총의치 환자의 발음을 평가하는 간단하고 유용한 방법으로 환자가 특정 발음을 할 때 혀가 경구개, 치아, 치조제에 각기 다른 패턴으로 접촉면적을 가지는 것을 이용한다.¹ 의치에 탈콤파우더나, 알지네이트 파우더, 오클루드 등을 도포한 후에 환자에게 특정 발음을 지시하며 그 흔적을 평가

한다.⁶ /s/발음은 혀의 정중앙이 구를 형성하면서 상악 전치의 바로 뒤에 위치하여 공기가 지나갈 수 있는 공간이 생길 때 만들어진다. 따라서 /s/발음시에 palatogram에서는 구치부는 치조돌기 쪽으로는 혀의 측면이 접촉하고 측절치 전방 부분에 혀가 닿지 않은 통로 형태를 보인다. /t/, /d/, /n/, /l/ 소리에서도 의치의 시상단면과 palatogram을 보면 구개의 형태가 중요함을 알 수 있다. 이 발음들에서 혀는 반드시 경구개에 단단하게 닿아야 한다. 교합 고경이 증가된 경우라면 경구개 부위의 두께를 확보하여 발음 시에 경구개에 닿을 수 있게 해야 한다. /t/, /d/, /n/ 소리들은 띠형태로 경구개와 소구치부 구치부의 구개측에 닿는 형태의 palatogram을 보이게 된다. 반면 /l/은 전방 구개부에서만 접촉한 형태를 보인다.⁴ /k/, /ng/, /g/ 소리는 혀와 연구개로 형성되는 소리로 palatogram에서 전형적으로 연구개만 접촉한 형태를 보인다.

다음으로 상악 총의치가 과연장되어 있지 않은지 확인해야 한다. 연구개는 /n/, /m/, /ng/를 제외한 모든 소리에서 올라가며 입천장인두조임근이 비인두 공간을 닫아야 한다. 만약 연구개가 움직이지 않으면 비인두 공간이 열려 있게 되고 이는 비음을 야기한다. 과연장된 의치는 연구개에 자극이 될 수 있으며 이것은 근육의 경직으로 이어질 수 있다. 이 경우 과연장된 의치를 조절해 줌으로써 문제를 쉽게 해결할 수 있다. 하지만, 어떤 환자에서는 절절히 연장된 의치에서도 연구개 근육을 경직시키고 이는 과연장된 의치와 비슷한 결과를 낳는다. 만약 후연의 길이가 적절한데도 불구하고 발음 장애를 보인다면 심리적인 문제일 수 있으므로 명확한 발음을 위해서는 긴장을 푸는 것이 중요함을 환자에게 교육해야 한다.⁴

마지막으로 발음의 명료도와 음향학적인 성질의 연관성을 밝히는 연구가 보고되면서 음향학적 분석 도구를 이용하는 객관적인 방법이 제시되고 있다. 무료 음성 분석 소프트웨어인 PRAAT software (PRAAT version 6.1.50, University of Amsterdam, Amsterdam, Natherland)는 광범위하게 음성 분석에 사용되며, 비교적 간단하게 음성 분석을 할 수 있다. PRAAT 소프트웨어는 음성 녹음과 편집 및 음성학 실험 결과 처리를 위한 수학 및 통계적 기능을 갖추고 있다.⁷ 특히 음성학 연구 분석에서 주로 사용되는 스펙트로그램을 활용할 수 있다.⁸ 스펙트로그램은 시간의 변화에 따른 소리의 스펙트럼을 보여주는데 x축은 시간을 나타내고 y축은 주파수를 나타낸다. 또 하나의 축인 z축은 진폭(강도)으로 나타낼 수 있다. 여기서 3차원의 그래프를 2차원의 평면에 표현하기 위해서 강

도를 나타내는 z축은 명암으로 표현한다. 즉 진하게 표현된 부분은 에너지가 집중되어 강도가 강한 부분이다.⁹ 자음은 모음에 비해 에너지가 약하지만 주파수 범위가 넓고 대부분의 구어 명료도에 기인한다. 그리고 자음은 조음 방법에 따라서 주파수 범위가 다르게 나타난다.^{10,11} 본 연구에서는 환자의 자음 중에서 마찰음인 /s/발음의 명료도를 PRAAT 소프트웨어에서 스펙트로그램을 이용하여 분석하고자 하였다. 마찰음인 /s/의 소리는 스펙트로그램에서 높은 진동수가 처음으로 나타나는 시점이 있으며 이를 마찰음의 시작이라고 정의할 수 있다. 마찰음이 끝나는 부분은 모음이 시작되기 직전이라고 정의할 수 있다.¹² 따라서 이 구간의 주파수를 측정하여 환자의 /s/발음의 명료도를 확인하고자 하였다.

본 증례에서는 발음을 고려하지 않고 제작하여 환자의 발음 적응에 대한 문제가 발생한 상악 총의치에서 구개 전방부의 연마면 인상과 수리를 통해 즉각적인 발음 개선을 하였으며, 이를 palatogram과 음성 분석 소프트웨어로 개선을 확인하여 이를 보고하고자 한다.

증례

본 증례의 77세 여환은 “현재 쓰고 있는 의치가 낡아 재제

작하고 싶다”는 주소로 연세대학교 치과대학병원 보철과에 내원하였다. 기존 의치는 12년 전 본과에서 치료받았으며 이후로 주기적 검진을 받았었다. 방사선학적 평가 및 지대치 평가를 통해 기존 의치와 같은 형태의 상악 총의치, 하악 가철성 국소의치를 치료계획 하였다 (Fig. 1). 통법에 따라 상악 총의치와 하악 가철성 국소의치를 제작하여 장착하였다 (Fig. 2). 환자는 첫 검진 시에 “발음이 샌다. 어쩔 수 없이 예전 틀니를 썼다.”고 진술 하였다. /s/발음 상의 문제를 확인하기 위해 환자에게 30에서 40까지 숫자를 소리 내어 세도록 지시하였다. /s/발음 시에 휘파람을 부는 것과 비슷한 새는 소리가 났다. 새로 장착한 의치의 수직 고경, 교합 평면, 전치의 위치는 정상적이라고 판단하였다. 하지만 기존 의치에 비해 새로 장착한 의치의 전방 구개면 형태가 오목한 것을 확인하였다. 상악 총의치의 전방 구개부가 얇아서 /s/발음 시에 공기가 지나가는 길이 넓게 형성되거나, 혀가 전방에 위치하여 혀가 만드는 골이 깊어지면 휘파람을 부는 듯한 새는 소리가 난다. 반면, 상악 총의치의 구개부 전방이 두꺼워 /s/발음 시 경구개와 혀가 가까이 위치하게 되거나, 하악 전치가 설측으로 위치하여 혀가 후방으로 위치되면 /sh/ 또는 /th/ 발음을 형성하게 된다. 즉, 이 경우에는 혀 짧은 소리가 만들어진다.⁴

환자에게 발생한 문제를 해결하기 위해서는 상악 총의치

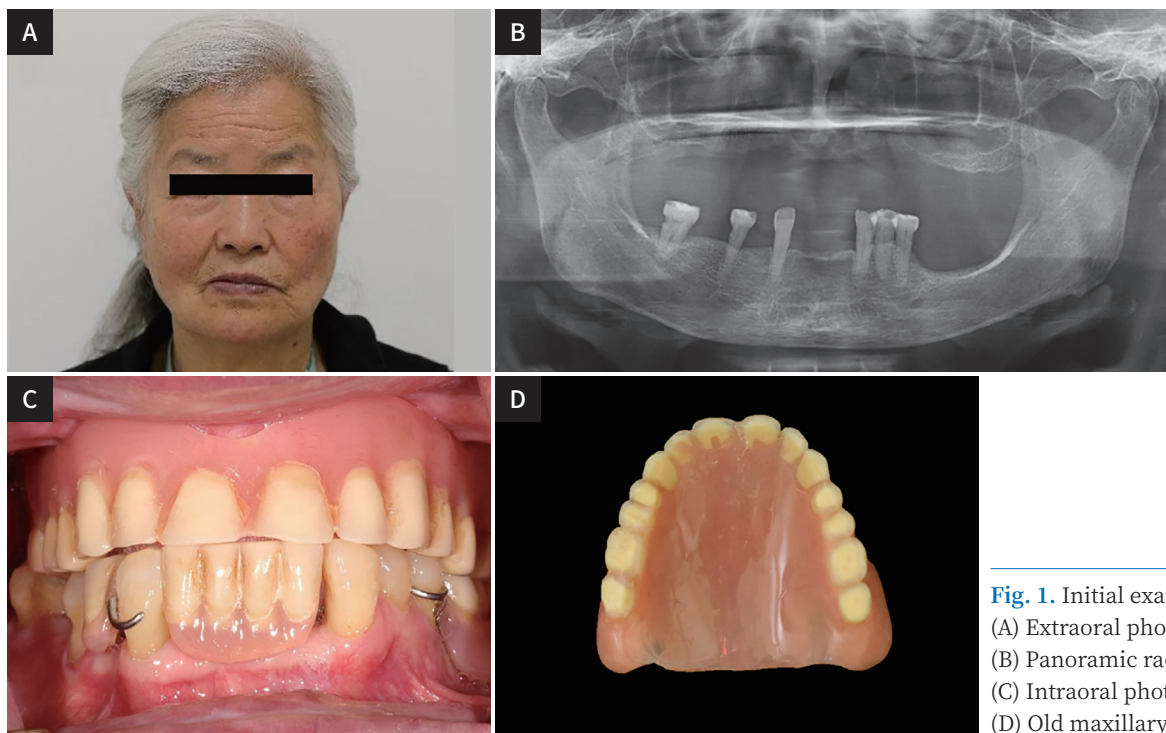


Fig. 1. Initial examination. (A) Extraoral photograph, (B) Panoramic radiograph, (C) Intraoral photograph, (D) Old maxillary denture.

의 오목한 설면 부위를 볼록하게 해주어야 했다. 하지만 과하게 볼록하게 한다면 혀 짧은 소리가 날 수 있었다. 따라서 환자에게 개인에게 맞는 구개면 형태를 가지도록 틀니 수리를하기로 하였다. 먼저 전방 구개면의 오목한 부위를 기공용 카바이드 버(Tungsten carbide cutter, NTI-Kahla, Kahla, Germany)를 이용해 거칠게 했다. 조직조정재(Coe-soft, GC, Tokyo, Japan)를 되게 혼합하여 위치시켰다 (Fig. 3A). 이후 환자에게 30에서 40까지 숫자를 소리 내어 세도록 지시하였다. 조직조정재의 중합이 끝나고 명확하게 발음이 되는지 확인한 후 구내에서 의치를 제거하였다. 기공실에서 조직조정재를 덧댄 부위에 퍼티(Aquasil soft putty/regular set, Dentsply Sirona, Charlotte, NC, USA)를 적용하였다 (Fig. 3B). 이후 상악 총의치로부터 조직조정재를 제거하고 해당 부위 레진을 기공용 카바이드버로 삭제했다. 퍼티를 다시 적용하고 상온중합 의치상 레진 재료(Probace cold, Ivoclar vivadent, Schaan, Liechtenstein)로 교체해 주었다. 이후 의치를 연마하여 마무리하였다 (Fig. 3C).

환자에게 수리된 의치를 장착하여 즉각적인 발음개선효과

를 관찰하였다. 환자는 더 이상 /s/발음이 새지 않는다고 하였다. 이렇게 기능적인 형태를 부여한 전방 구개는 보다 생리학 적일 뿐만 아니라 혀에 자연스러운 촉감을 느끼도록 하여 즉각적인 발음 향상을 가져오며 환자의 적응 기간을 단축할 수 있었다. 주관적으로 발음 개선을 확인하였으나 환자의 발음이 개선되었는지 객관적인 평가를 하기 위해 두가지 방법을 사용하였다.

1. Palatogram을 이용한 평가
2. 음성분석 소프트웨어를 통한 평가

첫번째로 발음을 평가하는 간단하고 유용한 방법인 palatogram을 시행하였다.¹ 환자의 상악 의치 구개면을 잘 건조시키고 알지네이트 파우더를 도포한 후 환자 구강 내에 적용하였다. /sa/ 발음을 지시한 후 구내에서 의치를 제거하여 접촉 형태를 확인하였다. 전방부 공기가 통하면서 /s/발음이 나야 하므로 구치부는 치조돌기 쪽으로는 혀의 측면이 접촉하고 측절치 부분에 혀가 닿지 않은 통로 형태를 관찰할 수 있었다 (Fig. 4A). 비교를 위해 환자에게 /ta/ 발음을 지시하여 구개면의 형태를 관찰하여 보았다. /sa/ 발음과 달리 전방부에서 띠형

Fig. 2. After placement of new dentures. (A) Intraoral photograph, (B) Maxillary complete denture.

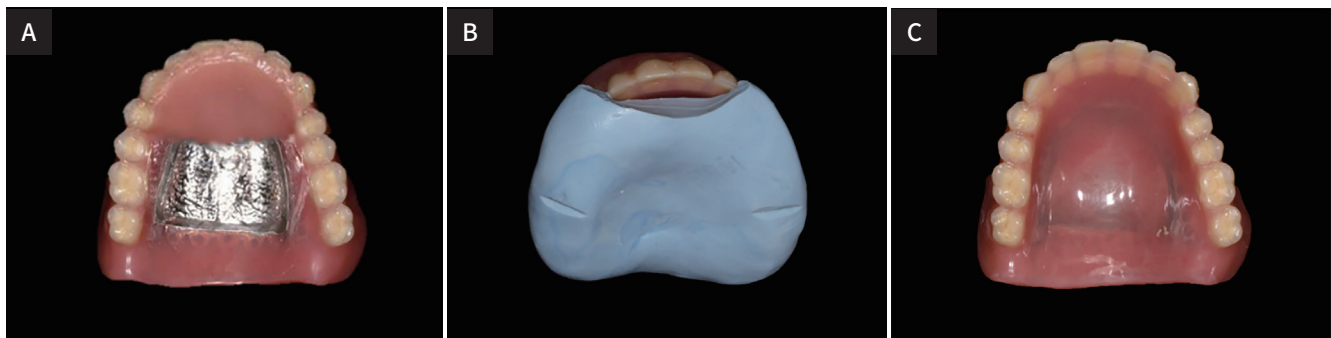
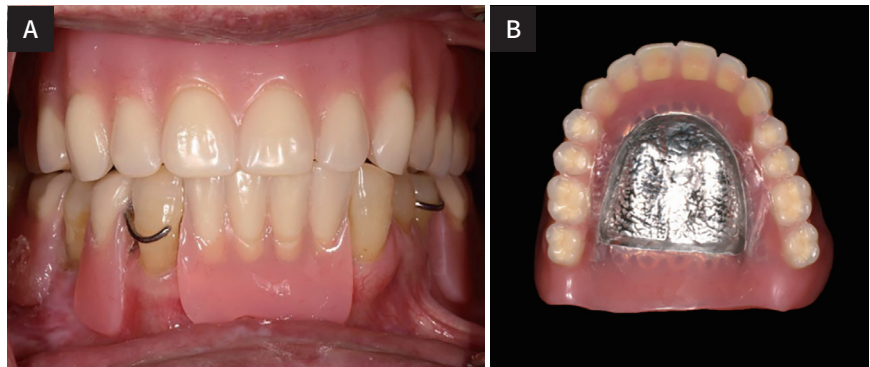


Fig. 3. Repairing process of maxillary complete denture. (A) Tissue conditioner relining on palatal polished surface, (B) Adaptation of putty, (C) Polished denture.

태로 혀가 접촉한 것을 확인할 수 있었다 (Fig. 4B).

두번째 방법으로는 음성 분석 소프트웨어인 PRAAT software (PRAAT t version 6.1.50, University of Amsterdam, Amsterdam, Natherland)을 사용하였다. 자음은 조음 방법에 따라서 주파수가 다르게 나타나는데, /s/, /z/, /h/과 같은 마찰음 계열의 자음은 비교적 높은 주파수대에서 나타난다. 영어에서 /s/와 /z/는 6000 Hz이상에서 spectral peak이 형성된다. 한국어에서 /ㅅ/발음의 평균 주파수는 6200Hz에서 나타난다.¹⁰ 조용한 보철과 상담실에서 마이크(BY-WM8 Pro, Boya, Shenzhen, China)를 이용하여 녹음을 진행하였다 (Fig. 5A). 자료의 녹음은 표본표출율을 41,015 Hz로 설정하였고, 분석은 PRAAT으로 하였다. Jongman 등의 마찰음의 시작의 정의는 스펙트로그램이나 파형에서 높은 주파수 에너지가 처음 등장하는 부분이다.¹² 따라서 스펙트로그램에

서 마찰음인 /ㅅ/의 마찰성 잡음 부분 중 20 msec을 선택하였다 (Fig. 5B). 선택된 구간을 선행 강조(pre-emphasis)를 50 Hz로 하여 FFT (Fast fourier transforms) 분석을 하였다. Fourier transform이란 시간에 대한 함수를 주파수 성분으로 분해하는 변환을 말한다. 이 분석된 결과를 정점 주파수 (peak frequency)를 보기 쉽도록 LPC (Linear Predictive coding) smoothing하였다.^{9,13} 자음의 주파수는 후행 모음에 따라 달라지는데, 본 환자의 /ㅅ/발음의 주파수의 범위는 4552 - 6443 Hz였다. 이는 이 등의 연구에서 제시한 한국인의 /ㅅ/ 발음의 주파수 범위와 유사하였다. 또한 본 환자가 /ㅅ/발음시 후행 모음으로 /오/, /우/가 올 때 주파수 값이 더 낮게 측정되었는데, 이는 또한 이 등이 제시한 평균 주파수와 유사하였다 (Table 1).¹⁰

결과적으로 의치 수리를 통해 환자의 발음이 개선되었음을

Fig. 4. Palatogram (A) /sa/ sound, the sides of the tongue were in contact with the upper posterior teeth and alveolar ridges and this contact extended as far forward as the region of the lateral incisors, (B) /ta/ sound, firm contact of tip of the tongue with against the rugae and band shaped palatogram was shown.

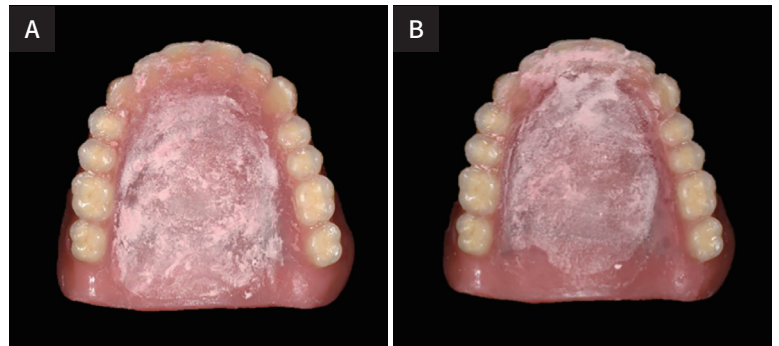


Fig. 5. Phonetic analysis with software (A) Voice recording, (B) Spectrogram of /sa/ sound and fricative noise part (Sections marked with red arrows).

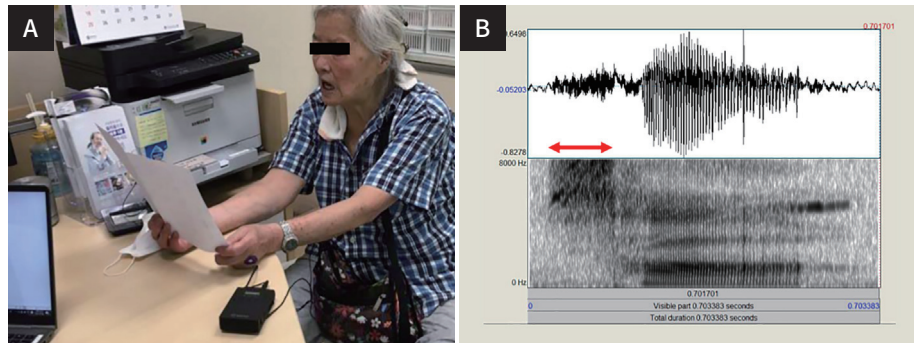


Table 1. Comparisons between the peak frequencies of the patient and distribution of mean frequencies (Hz) for the test Korean /ㅅ/ consonants and following vowel

/ㅅ/	Following vowel (Hz)						
	/오/	/우/	/어/	/아/	/으/	/애/	/이/
Peak frequency of the patient	4552	4820	5537	6433	6119	6254	5179
Mean frequencies ¹⁰	4044	4281	5691	6461	6336	6374	5049

환자의 진술을 통한 주관적 평가와 palatogram 및 음성 분석 소프트웨어를 통한 객관적 평가로 확인하였다. 이후 1개월, 3개월 6개월의 검진 시에도 환자는 발음의 불편함을 호소하지 않았다.

토의

치과보철학에서 보철 치료 후 발음의 변화와 개선에 대한 연구는 저작, 교합, 심미와 관련된 면에 비해 연구가 적었으며, 환자의 적응에 의존하는 경향이 있었다.¹⁴ 본 증례에서 환자는 새 상악 총의치 장착 후 /s/발음이 샌다고 호소하였다. Tanaka⁵는 의치 착용 후 시간이 지나면서 발음이 개선되나, /s/발음은 개선이 어려우므로 의치 제작 시 특히 주의를 기울여야 한다고 하였다. 발음과 관련된 많은 요소들이 의치제작과정에서 고려되지만 대부분의 보철과 의사는 인공치의 위치가 발음에서 가장 중요하다는데 동의한다. /s/발음이 새는 경우 구치부 치아배열이 과도하게 설측으로 위치하여 혀 공간이 부족한 것이 원인일 수도 있다. 더불어 수직고경이 환자에게 편안한지 평가되어야 한다. 다른 요인이 적절하다면 본 증례처럼 전방 구개부가 얇은 것이 원인이 된다.⁴ 반면, 본 증례의 환자는 새는 /s/발음을 호소하였으나, 반대로 혀짧은 소리가 난다고 호소하는 경우도 있다. 이는 의치상이 두꺼워 /s/발음 시 경구개와 혀가 가까이 위치되었거나, 하악 전치가 설측으로 위치하여 혀가 후퇴되어 /sh/ 또는 /th/발음을 만드는 경우에 해당한다. 임상가들은 전방 구개부가 두껍다고 여겨지는 상황에서 임의로 구개부를 얇게 조정하는 경우가 있는데, 이는 정확한 구개면형성이 발음에 미치는 영향을 무시하는 것이다.¹⁵

본 증례에서는 동적 인상을 통해 상악 총의치를 수리하였는데, 이 방법은 간단한 수리방법으로 환자의 의치 적응기간을 줄여주었다. 환자는 의치 수리 후 즉각적으로 발음이 새지 않는다고 하였다. 하지만 환자의 주관적인 개선의견과 더불어 객관적인 평가를 위해 의치 수리 이후 발음 평가 정보를 제시하였다. 먼저 palatogram은 단순하고 유용한 진단 도구로써 과거부터 총의치 음성 분석에 사용되어 왔다. 치과임상에서 쉽게 접할 수 있는 알지네이트 파우더를 적용하여 쉽게 발음을 평가할 수 있었다. 의치 수리 후 /s/발음을 할 때 palatogram을 평가하여 혀의 접촉 위치와 그 면적이 적절하게 나타남을 볼 수 있었다. 두번째로 사용한 방법인 음성 분석 소프트웨어 PRAAT은 음성학 분야에서 많이 사용되는 수단이다. 이

소프트웨어는 녹음, 편집, 분석 기능을 모두 갖추고 있어서 분석 시 어려움이 적었다. 또한 음성학 분야에서 오랜 기간 연구 도구로 사용되어 왔으며 그 연구 방법이 발전되어 왔다.^{13,16} 본 증례에서는 후행 모음에 따른 /s/의 주파수를 제시하여 한국인 평균 주파수와 비교하여 의치 수리 후 환자의 /s/발음에 문제가 없음을 확인하였다. 하지만 본 증례에서 수리 이전의 발음 평가 정보를 함께 제시하였더라면 더 객관적인 평가가 되었을 것이다. 동일한 문장을 따라하는 방법으로 의치 수리 전에 녹음과 의치 개선 후의 녹음을 비교하여 개선 정도를 평가할 수 있었을 것이다.^{11,17}

결론

본 증례는 상악 총의치 제작 시에 발음 요소가 고려되지 않은 경우 환자에서 발음 문제가 발생할 수 있음을 확인하였으며 이를 해결하기 위해 의치 구개면 인상 및 수리를 하였다. 이후 환자의 주관적인 만족과 객관적인 발음 평가를 통해 개선을 확인하였기에 이를 보고하는 바이다.

References

1. Farley DW, Jones JD, Cronin RJ. Palatogram assessment of maxillary complete dentures. J Prosthodont 1998;7:84-90.
2. Hassel AJ, Holste T. Improving the speech function of maxillary complete dentures: a pilot study. Int J Prosthodont 2006;19:499-503.
3. Sharry JJ. Complete denture prosthodontics. 3rd ed., New York; McGraw-Hill Book Company, Inc.; p. 130-48.
4. Rothman R. Phonetic considerations in denture prosthesis. J Prosthet Dent 1961;11:214-23.
5. Tanaka H. Speech patterns of edentulous patients and morphology of the palate in relation to phonetics. J Prosthet Dent 1973;29:16-28.
6. Kong HJ, Hansen CA. Customizing palatal contours of a denture to improve speech intelligibility. J Prosthet Dent 2008;99:243-8.
7. Park HS. Speech analysis using PRAAT. Seoul; Hanbit Culture; 2007. p. 3-33.
8. Yang B. Theory and reality of voice analysis using

- praat. Mansoo Pub, 2003. p. 11-84.
9. Jin SM. Introduction of acoustic analysis of voice. Korean J Otorhinolaryngol-Head Neck Surg 2004;47: 943-9.
 10. Lee JH, Jang HS, Chung HJ. A study on frequency characteristics of Korean phonemes. Audiol Speech Res 2005;1:59-66.
 11. Ahn J, Kim G, Kim YH, Hong J. Acoustic analysis of vowel sounds before and after orthognathic surgery. J Craniomaxillofac Surg 2015;43:11-6.
 12. Jongman A, Wayland R, Wong S. Acoustic characteristics of English fricatives. J Acoust Soc Am 2000; 108:1252-63.
 13. Sung EK, Cho YJ. An acoustic study of Korean and English voiceless sibilant fricatives. Phonetics Speech Sci 2010;2:37-46.
 14. Palmer JM. Analysis of speech in prosthodontic practice. J Prosthet Dent 1974;31:605-14.
 15. Allen LB. Improved phonetics in artificial denture construction. U S Armed Forces Med J 1959;10:1022-33.
 16. Hwang HK. Spectral characteristics of frication noise in Korean sibilants. Malsori 2004;49:31-50.
 17. Burris C, Vorperian HK, Fourakis M, Kent RD, Bolt DM. Quantitative and descriptive comparison of four acoustic analysis systems: vowel measurements. J Speech Lang Hear Res 2014;57:26-45.

상악 총의치 전방 구개 부위 형태 조정을 통한 발음개선 증례

윤명아·이학영·김지환*

연세대학교 치과대학 치과보철학교실

환자는 새 의치 장착 후 정상 발음 패턴을 찾아가는 경향이 있다. 하지만 어떤 환자의 경우 상악 총의치의 새로운 구개 형태에 적응하는데 오랜 시간이 소요된다. 본 증례에서 환자는 “현재 쓰고 있는 의치가 낡아 재제작 하고 싶다”는 주소로 내원하였다. 임상적, 방사선학적 검사를 통한 진단 후 상악 총의치와 하악 가철성 국소의치를 재제작 하였다. 환자는 새 의치 장착 후 첫번째 내원에서 /s/발음이 샌다고 하였다. 환자에게 /s/발음을 지시하였을 때 휘파람 부는 듯한 새는 소리가 났다. 새로 장착한 총의치의 전방 구개면이 기존의 의치에 오목한 것을 발견하였고 상악 구개부에 조직조정재를 적용하여 /s/발음을 지시하였다. 해당 조직조정재 부위를 상온중합형 의치상 레진으로 교체해 주었다. 환자는 즉각적인 만족감을 표현하였고 객관적인 평가를 위해 Palatogram과 음성 분석 소프트웨어를 통해 발음의 명확도를 확인하였다. 본 증례에서는 발음에 어려움을 호소하는 의치 치료를 받은 환자에서 즉각적인 의치 수리를 하였으며 이를 통해 환자의 만족을 얻고 객관적인 평가를 통해 발음 개선을 확인하였기에 이를 보고하고자 한다. (대한치과보철학회지 2022;60:37-43)

주요단어

총의치; 발음

교신저자 김지환
03722 서울시 서대문구 연세로 50-1
연세대학교 치과대학 치과보철학교실
02-2228-3161
jee917@yuhs.ac

원고접수일 2021년 8월 24일
원고최종수정일 2021년 10월 1일
원고채택일 2021년 10월 14일

© 2022 대한치과보철학회
© 이 글은 크리에이티브 커먼즈
코리아 저작자표시-비영리
4.0 대한민국 라이선스에
따라 이용하실 수 있습니다.